

# **Total Artroplasti Uygulanan Dizde Brusella Protez Enfeksiyonu: Artroskopi ve Medikal Tedavi ile Protezi Korunan Bir Olgu Sunumu**

## *Brucellar Prosthetic Infection After Total Knee Arthroplasty: A Case With Retained Prosthesis by Arthroscopic and Medical Treatment*

Tolga ATAY<sup>1</sup>, Metin Lütfi BAYDAR<sup>1</sup>, Nurettin HEYBELİ<sup>2</sup>, Vecihi KIRDEMİR<sup>1</sup>

<sup>1</sup>Süleyman Demirel Üniversitesi Tıp Fakültesi Ortopedi ve Travmatoloji Anabilim Dalı, Isparta

<sup>2</sup>Trakya Üniversitesi Tıp Fakültesi Ortopedi ve Travmatoloji Anabilim Dalı, Edirne

**Başvuru tarihi / Submitted: 01.02.2008 Kabul tarihi / Accepted: 13.03.2008**

Enfeksiyon, total diz protezi uygulamalarının önemli bir komplikasyonudur ve ciddi bir morbiditeye sahiptir. Çalışmamızda çimentolu total diz protezi uygulanmasından dört yıl sonra ortaya çıkan brusella enfeksiyonu olgusu tanımladık. Literatürde, öncesinde eksizyonel artroplasti uygulanan yada uygulanmayan durumlar için antimikrobiyal kemoterapi stratejileri belirtilmiştir. Biz ise sunulan olguda artroskopi ve debridman ile sinoviyektomi sonrası eksizyonel artroplasti yapmaksızın doksisisiklin ve rifampisin kombinasyonu ile tedaviye başladık. Bu tedavi planı ile hastanın yaşam kalitesini etkileyecek majör bir cerrahi uygulamadan tedavi alternatifi oluşturulabilir.

**Anahtar Sözcükler:** Enfeksiyon; brusella; artroskopi; total diz protezi.

Infection after total knee arthroplasty is a severe complication and is associated with high morbidity. We describe a case of a brucellosis infection of the knee joint, four years after cemented total knee prosthesis application. Treatment strategies of antimicrobial chemotherapy with or without initial excisional arthroplasty are recommended in the literature. After diagnostic arthroscopy and wash-out with synovectomy, we initiated doxycycline and rifampicin combination therapy without an initial excisional arthroplasty, in this case. This treatment strategy can be another option before performing a major surgery which may affect the patient's quality of life.

**Key Words:** Infection; brucella; arthroscopy; total knee arthroplasty.

*Brucella melitensis*, bruselloz etkeni olan gram negatif, aerob kokobasildir. Organizma hayvanlar tarafından taşınmaktadır ve insanlara bulaşması enfekte hayvanların pastörize edilmiş süt ürünlerinin tüketilmesiyle, bu hayvanlara direkt temasla veya çevresel maruziyetle indirekt yolla olur.<sup>[1]</sup> Brusellozun osteoartiküler tutulumu ve komplikasyonları siktir ve hastala-

rının %10-85'inde bildirilmiştir.<sup>[2]</sup> Osteoartiküler tutulumun en sık ve önemli klinik formları; büyük eklem ve sakroiliak tutulumlarıdır.<sup>[3]</sup> Bunun yanında, spondilit, bursit, tenosinovit ve osteomyelit olguları da tanımlanmıştır.<sup>[2-7]</sup>

Protezli eklem enfeksiyonu, total eklem artroplastisinin ciddi bir komplikasyonudur. Gram pozitif bakteriler en sık etken olarak izlenmekte-

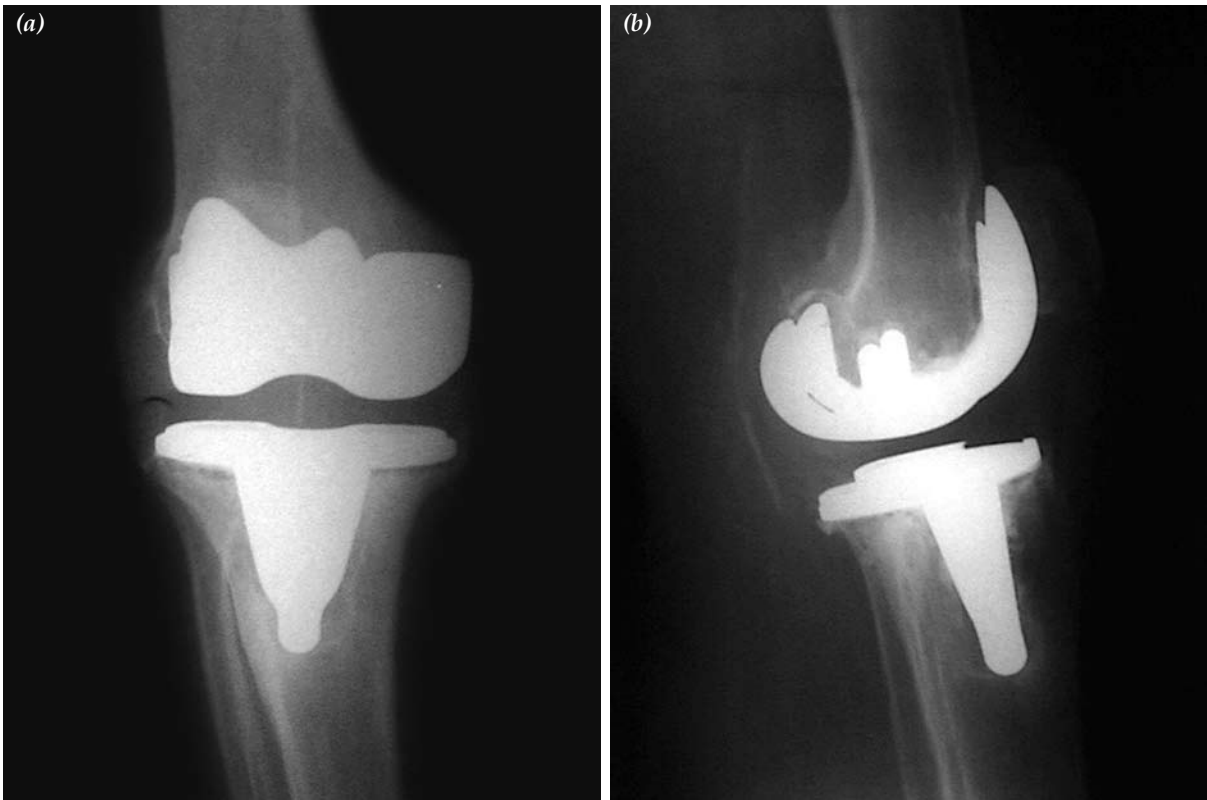
dir. *Brucella melitensis*, protezli eklem enfeksiyonunun nadir bir sebebidir ve literatürde toplam 10'un altında olgu rapor edilmiştir.<sup>[8-14]</sup> Bu olgularda da diğer ajanlar ile olan enfeksiyonlarda uygulandığı üzere rezeksiyon artroplastisi ile protezin fedası temel cerrahi yaklaşımı oluşturmuştur. Çalışmamızın amacı, eklem sıvısında ve artroskopi ile elde edilen sinoviyal örneklerde saptanmış olan *Brucella melitensis*'in neden olduğu protezli eklem enfeksiyonunda, protezin korunabileceğini gösteren sunulan olgu yolu ile tanı ve tedavi yaklaşımını tartışmaktır.

### OLGU SUNUMU

Yetmiş iki yaşında erkek hasta sağ diz ekleminde ağrı şikayeti ile başvurdu. Hastadan alınan bilgilere göre, dört yıl önce başka bir hastanede gonartroz teşhisiyle çimentolu total diz protezi uygulanmıştı. Altı ay öncesine kadar hiçbir yakınması olmayan hasta zaman içerisinde artan ağrı nedeniyle günlük aktivitelerini gerçekleştirebilmek için koltuk değneği kullanmaya başlamış, ev dışı mobilizasyon yeteneğini

kaybetmişti. Başvurudan hemen önce gece ve istirahat ağrılarının da ortaya çıktığını belirtti. Özgeçmişinde beş yıl önce tip 2 diyabet tanısı aldığı öğrenildi. Fizik muayenesinde sağ dizinde ağrı, hassasiyet, minimal effüzyon ve hafif ısı artışı saptandı. Ayrıca sağ diz eklem hareketlerinde kısıtlılık mevcuttu, hareket açıklığı 90 derece fleksiyon ve eksi 5 derece ekstansiyon olarak saptandı. Laboratuvar tetkiklerinde; sedimentasyon 31 mm/saat, C-Reaktif Protein (+) ve beyaz küre sayımı  $6.6 \times 10^3 / \text{mm}^3$  olarak saptandı. Diğer tüm biyokimya değerleri normaldi. Kan kültürlerinde herhangi bir mikroorganizmaya rastlanmadı. Dizin radyolojik incelemesinde tibial komponent çevresinde osteopeni ve sement-kemik arayüzünde yer yer radyolüsent alanlar saptandı (Şekil 1a, b).

Protez enfeksiyonu düşünülen hastada eklem sıvısı ve doku örnekleri almak ve protezin stabilitesini incelemek amacıyla tanısal artroskopi gerçekleştirildi. Eklem sıvısının makroskopik görünümü kronik enfeksiyöz artrit ile uyumlu



Şekil 1. (a) Hastanın ön-arka (b) yan direk grafileri. Tibial komponentte gevşemeyi düşündüren yer yer radyolüsent alanlar dikkat çekmektedir.

olarak hafif bulanık ve koyu sarıydı. Probe ile tibial ve femoral komponentte gevşeme kontrol edildi, arayüz stabil bulunarak protezin korunabileceği düşünüldü. Villöz sinoviyal hipertrofi gözlemlendi ve artroskopik sinovektomi uygulandı. Örneklerin histopatolojik incelemesi, kronik nonspesifik enfeksiyonla uyumlu geldi. Kanlı agar ekimlerinde hiçbir mikroorganizma izole edilemedi, ama kan kültürü şişelerine ekimle beraber *Brucella melitensis* saptandı. Ameliyat esnasında elde edilen tüm örneklerin kültürlerinde ve serum *Brucella* antikor titresi tetkik edildiğinde de 1:1600 titrede pozitif sonucu ile tanı teyid edildi.

Enfeksiyon hastalıkları ile konsültasyon sonucunda tedavi planı olan altı hafta boyunca doksisisiklin (200 mg/gün) ve rifampisin (600 mg/gün) medikal tedavisi uygulandı. Bu altı haftalık tedaviye antienflamatuvar ilaçlar ve fizik tedavi de eklenerek hastanın protez ile yaşamına tekrar devam edebilmesinin sağlanması amaçlandı. Hasta bir yıllık takibin sonunda diz ağrısı yakınmalarından kurtulmuş olup, günlük yaşam aktivitelerini sürdürme yeteneğini yeniden kazanmıştır.

## TARTIŞMA

Protezli eklem enfeksiyonu total eklem artroplastisinde ciddi bir komplikasyondur. Enfeksiyonların büyük çoğunluğu gram pozitif kok nedenlidir ve bu gurubun içinde de en sık olarak *S.aureus*'a rastlanmaktadır. Bruselloz ise vücutta tüm organları etkileyebilen sistemik akut veya kronik bir hastalıktır.<sup>[1]</sup> Osteoartiküler tutulum brusellozun yaygın bir komplikasyonu olmasına rağmen protez enfeksiyonu olarak ortaya çıkması oldukça nadirdir. Brusella türleri kaynaklı olduğu eklem protezi enfeksiyonu çok az sayıda olguda rastlanmıştır<sup>[8-14]</sup> ve bir olguda eklem dışı osteomyelit rapor edilmiştir.<sup>[15]</sup>

Sunulan olguda daha önceki birçok çalışmada da rapor edildiği gibi protez enfeksiyonlarına özgün olmayan bulgu ve şikayetler mevcuttu.<sup>[8]</sup> Enfeksiyon parametrelerinde alışlagelmiş yüksek değerlere rastlanmadı. Hastanın direkt radyografik bulguları da aseptik koşullarda da görülebilecek protezin tibial komponentinde radyolusen hat olarak izlenen muhtemel gevşeme

bulguları ile uyumluydu. Bu veriler ışığında protezin korunabileceği düşüncesiyle, tanısal artroskopi uygulamaya karar verdik ve kan kültürü şişelerine ekimle *Brucella melitensis* üremesi saptadık. Geriye dönük tekrar anamnez alındığında, olgu hiçbir enfekte hayvanla direk temasının olmadığını veya endirekt olarak çevresel maruziyetle karşı karşıya kalmadığını fakat pastörize edilmemiş süt ve süt ürünleri tükettiğini belirtti. Dünya Sağlık Örgütü'nün<sup>[16]</sup> önerisine sadık kalınarak uygulanan altı haftalık doksisisiklin (200 mg/gün) ve rifampisin (600-900 mg/gün) oral medikal tedavi kombinasyonu ile hastamızda tam bir iyileşme sağlanmıştır. Bazı çalışmalarda doksisisiklin ve rifampisin kombinasyonu ile rifampisin yerine streptomisin kullanıldığı kombinasyonlar karşılaştırılmış ve özellikle spondilit komplikasyonlu olgularda streptomisin kombine edildiği tedavinin daha etkili olduğu rapor edilmiştir.<sup>[17]</sup>

Yayınlanmış olgu sunumlarında, protez sonrası eklem enfeksiyonu için semptomların başlangıç zamanı 2-14 ay sonrası olarak izlenmektedir, bir diğer çalışmada ise geç enfeksiyon olarak değerlendirilebilecek bir süre olarak ortalama 38.7 ay rapor edilmiştir.<sup>[8-13]</sup> Sunulan olguda ileri semptomların başlangıç zamanı protez uygulanmasından 48 ay sonrası olarak bulunmuştur. Weil ve ark.,<sup>[14]</sup> protez implantlı yedi bruselloz olgusu rapor etmişlerdir. Hastalardan üçü eksizyonel artroplasti sonrası tedavi edilmiş ve üç tanesi de artroplasti uygulanmadan tedavi edilmişlerdir. Altı hasta da medikal tedaviye iyi cevap vermişlerdir. Hastalardan birisi iki kez tetrasiklin ile tedavi edilmiş ve nüks görmüştür. Çalışmamızda eksizyonel artroplasti uygulamadan medikal tedavi uygulanmış olup tam bir iyileşme ile birlikte takipte nüks ile karşılaşmamıştır.

Sonuç olarak, brusellozun endemik olduğu ülkemiz gibi diğer Akdeniz ve Orta Doğu ülkelerinde de total eklem protezi sonrası özgün olmayan enfeksiyon bulguları saptandığında bruselloz ayırıcı tanıda mutlaka bulundurulmalıdır. Brusella enfeksiyonu saptanan eklem protezi olgularında, fonksiyonel daha iyi sonuçlar elde edebilmek için eksizyonel artroplasti uygulamadan, tanısal ve girişimsel artroskopi (lavaj-

sinoviektomi) ve medikal tedavi kombinasyonu, uygun olgularda iyi bir tedavi seçeneği olarak görünmektedir. Bu tedavi planını hastanın yaşam kalitesini etkileyecek majör bir cerrahiden önce uygulamak faydalı olabilir. Bununla beraber, tedavi stratejilerini karşılaştırabilmek için daha fazla hastanın değerlendirilebildiği serilere ihtiyaç vardır.

### KAYNAKLAR

1. Corbel MJ. Recent advances in brucellosis. *J Med Microbiol* 1997;46:101-3.
2. Mousa AR, Muhtaseb SA, Almodallal DS, Khodeir SM, Marafie AA. Osteoarticular complications of brucellosis: a study of 169 cases. *Rev Infect Dis* 1987; 9:531-43.
3. Yorgancigil H, Yayli G, Oyar O. Neglected case of osteoarticular Brucella infection of the knee. *Croat Med J* 2003;44:761-3.
4. Ariza J, Pujol M, Valverde J, Nolla JM, Rufi G, Viladrich PF, et al. Brucellar sacroiliitis: findings in 63 episodes and current relevance. *Clin Infect Dis* 1993; 16:761-5.
5. González-Gay MA, García-Porrúa C, Ibañez D, García-País MJ. Osteoarticular complications of brucellosis in an Atlantic area of Spain. *J Rheumatol* 1999;26:141-5.
6. Khateeb MI, Araj GF, Majeed SA, Lulu AR. Brucella arthritis: a study of 96 cases in Kuwait. *Ann Rheum Dis* 1990;49:994-8.
7. Zaks N, Sukenik S, Alkan M, Flusser D, Neumann L, Buskila D. Musculoskeletal manifestations of brucellosis: a study of 90 cases in Israel. *Semin Arthritis Rheum* 1995;25:97-102.
8. Agarwal S, Kadhi SK, Rooney RJ. Brucellosis complicating bilateral total knee arthroplasty. *Clin Orthop Relat Res* 1991;(267):179-81.
9. Kasim RA, Araj GF, Afeiche NE, Tabbarah ZA. Brucella infection in total hip replacement: case report and review of the literature. *Scand J Infect Dis* 2004;36:65-7.
10. Malizos KN, Makris CA, Soucacos PN. Total knee arthroplasties infected by Brucella melitensis: a case report. *Am J Orthop* 1997;26:283-5.
11. Marbach F, Saiah L, Fischer JF, Huismans J, Cometta A. Infection of a total knee prosthesis with Brucella spp. *Rev Med Suisse* 2007;3:1007-9. [Abstract]
12. Ortega-Andreu M, Rodriguez-Merchan EC, Aguera-Gavalda M. Brucellosis as a cause of septic loosening of total hip arthroplasty. *J Arthroplasty* 2002;17:384-7.
13. Ortí A, Roig P, Alcalá R, Navarro V, Salavert M, Martín C, et al. Brucellar prosthetic arthritis in a total knee replacement. *Eur J Clin Microbiol Infect Dis* 1997;16:843-5.
14. Weil Y, Mattan Y, Liebergall M, Rahav G. Brucella prosthetic joint infection: a report of 3 cases and a review of the literature. *Clin Infect Dis* 2003;36:e81-6.
15. Navarro V, Solera J, Martínez-Alfaro E, Sáez L, Escribano E, Pérez-Flores JC. Brucellar osteomyelitis involving prosthetic extra-articular hardware. *J Infect* 1997;35:192-4.
16. Solera J, Martínez-Alfaro E, Espinosa A. Recognition and optimum treatment of brucellosis. *Drugs* 1997;53:245-56.
17. Solera J, Rodríguez-Zapata M, Geijo P, Largo J, Paulino J, Sáez L, et al. Doxycycline-rifampin versus doxycycline-streptomycin in treatment of human brucellosis due to Brucella melitensis. The GECMEI Group. Grupo de Estudio de Castilla-la Mancha de Enfermedades Infecciosas. *Antimicrob Agents Chemother* 1995;39:2061-7.