

Primer Santral Sinir Sistemi Lenfoması: Olgu Sunumu

Primary Central Nervous System Lymphoma: Case report

Cumhur KILINÇER, Osman ŞİMŞEK, Murat İMER, Sebahattin ÇOBANOĞLU, Ali CANBOLAT

Başvuru tarihi / Submitted: 24.05.2005 **Kabul tarihi / Accepted:** 28.09.2005

Primer santral sinir sistemi lenfoması tüm intrakranyal tümörlerinin %1'ini oluşturmaktadır. Kombine kemoterapi ve radyoterapi sayesinde sağkalım süresi uzamış olsa da, hastalığın seyri halen maligndir. Altmış iki yaşında erkek hasta baş ağrısı ve unutkanlık yakınmalarıyla başvurdu. Yapılan kranyal bilgisayarlı tomografi ve manyetik rezonans incelemelerinde sol temporoparietal bölgede, lateral ventrikül trigonu ve arka boynuz boyunca yayılım gösteren kitle saptandı. Uygulanan stereotaktik biyopsi sonucunda olguya lenfoma tanısı konuldu. Radyoterapi sonrası semptomlarında kısmi bir iyileşme görülen hasta 14. ayda lokal nüks nedeniyle kaybedildi.

Anahtar Sözcükler: Beyin tümörleri; lenfoma.

Primary central nervous system lymphoma constitutes only 1% of all intracranial tumors. Although survival time has increased by combined chemotherapy and radiotherapy, it still has a malignant prognosis. A 62-year-old male patient presented with complaints of headache and forgetting. Cranial computerized tomography and magnetic resonance imaging demonstrated a mass in the left temporoparietal region extending to the posterior horn and trigone of the lateral ventricle. The case was diagnosed as lymphoma after stereotactic biopsy. There was a partial regression of symptoms after radiotherapy. The patient was lost due to local recurrence after 14 months.

Key Words: Brain neoplasms; lymphoma.

Primer santral sinir sistemi lenfoması (PSSSL) tüm intrakranyal tümörlerin %1'ini oluşturur^[1] ve yıllık sıklığı 0.43/1.000.000'dur.^[2] Fakat immün direnci kıran durumların artmasına paralel olarak daha sık karşılanmaktadır.^[3] Bu lezyonlar sıklıkla kitle etkisi ve çevresel ödemle karşımıza çıkar ve steroid tedavi başlanmasını gerektirir. Oysa histolojik tanı konulmadan önce steroid başlanması lezyonların kaybolmasına

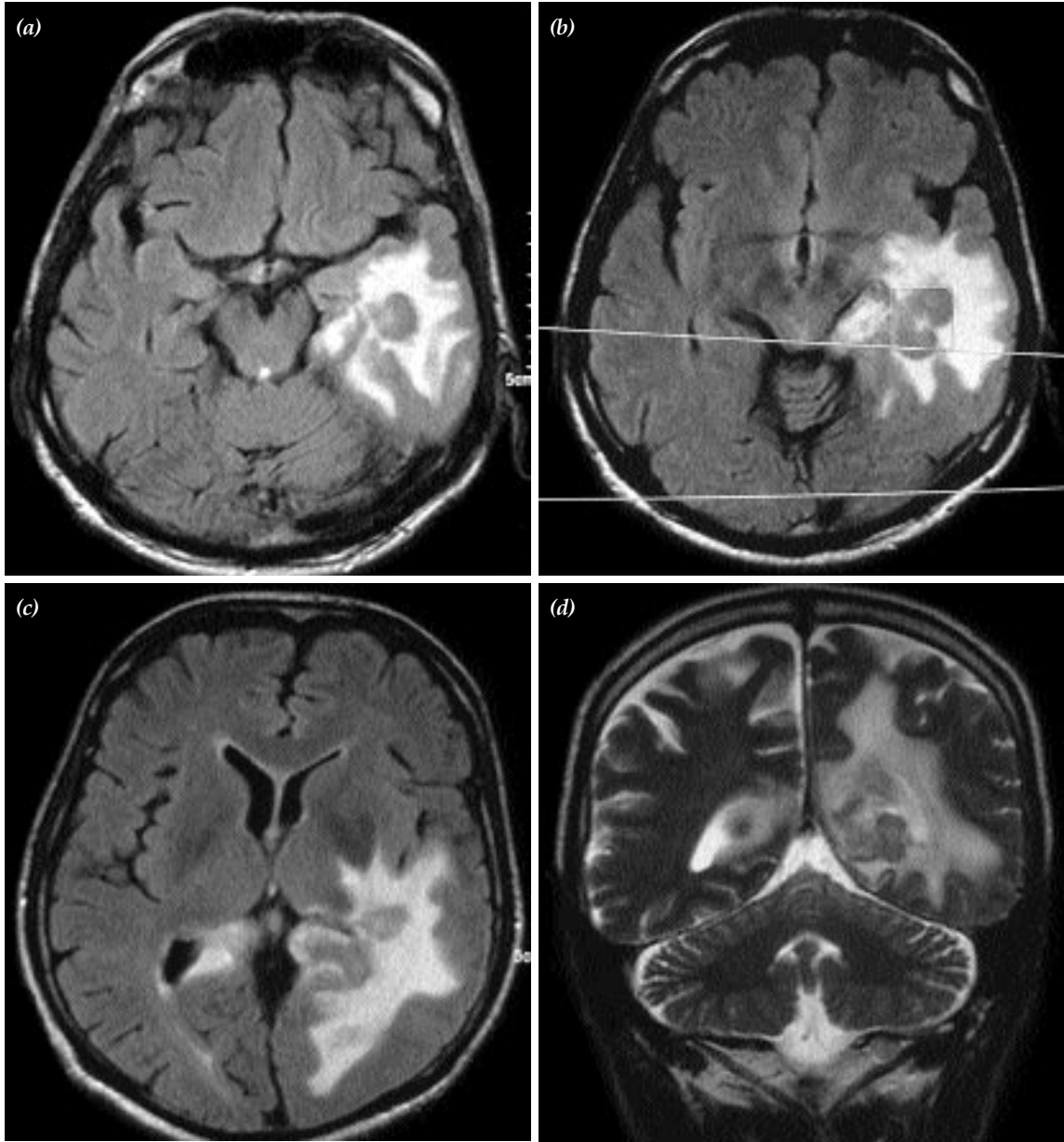
yol açabilir. Bu yüzden şüpheli lezyonlarda lenfoma tanısının akla gelmesi şarttır. Bu yazıda, ender görülen ancak akılda tutulması gereken bu hastalık bir olgu nedeniyle gözden geçirilmektedir.

OLGU SUNUMU

Altmış iki yaşında erkek hasta üç ay önce başlayan baş ağrısı ve unutkanlık yakınmasıyla

başvurdu. Fizik muayenesi normal olan ve nörolojik muayenesinde yer ve zaman oryantasyonunda hafif güçlük dışında özellik bulunmayan hastanın rutin biyokimyasal incelemeleri normaldi. Kranyal bilgisayarlı tomografi (BT) ve manyetik rezonans (MR) görüntülemesinde sol temporoparietal bölgede, lateral ventrikül trigonu ve arka boynuz boyunca yayılım gösteren ve

çevresinde yoğun ödem bulunan bir kitle saptandı (Şekil 1a-d). Kitleden alınan stereotaktik biyopsi sonucu lenfoma olarak bildirildi. İşlem sonrasında herhangi bir sorun yaşamayan hasta onkoloji kliniğine sevk edildi. Radyoterapi uygulanan ve semptomlarında kısmi bir iyileşme görülen hasta düzenli olarak takip edildi. Kemoterapi de önerildi ancak hasta bu tedaviyi



Şekil 1. Temporoparietal periventriküler yerleşimli bir primer serebral lenfoma olgusu (İstanbul Tıp Fakültesi Nöroşirürji Anabilim Dalı arşivinden). Solda temporoparietal yerleşimli, oksipital boynuz komşuluğunda, çevresi ödemli, T₁ (a-c) ve T₂ (d) ağırlıklı kontrastsız manyetik rezonans incelemelerinde izointens görünümlü lezyon izlenmekte.

reddetti. Uzun süre genel durumu iyi olan ve sistemik sorunu olmayan hasta, tedavisini izleyen 14. ayda orta hat yapılarını da infiltrate eden lokal nöks ile kaybedildi.

TARTIŞMA

Primer santral sinir sistemi lenfoması, lösemi ve plazmasitomla birlikte, nonglial primer beyin tümörleri içinde "hemopoietik" tümörler grubunda yer alan ve nadir rastlanılan bir tümördür. Non-Hodgkin lenfoma grubuna dahildir ve genellikle B lenfosit kökenlidir. Primer santral sinir sistemi lenfoması özelliklerine uyan bir tümörü ilk tarif eden 1929 yılında Bailey'dir.^[4] Beyinde lenfatik sistem ve lenfositler yok iken lenfoma gelişmesi ilginçtir. Shibata,^[5] subaraknoid mesafedeki ve koroid pleksustaki perivasküler lenforetiküler hücrelerin B lenfositleri üretebileceğini ve bunların Virchow-Robin aralığını doldurduktan sonra parankimi infiltrate ederek lenfoma oluşturduğunu öne sürmüştür.

Santral sinir sisteminde (SSS) lenfoma ya primer SSS lenfoması ya da sistemik bir lenfomanın intrakranyal metastazı olarak görülür. Lenfoma olduğu bilinen bir hastada intrakranyal alanda şüpheli lezyonlar çıkması durumunda tanıda fazla zorluk olmaz. Tedavisi de sistemik lenfoma tedavisinin bir parçası olarak sürdürülür. Primer santral sinir sistemi lenfoması ise ekstrakranyal bir hastalık olmaksızın nöral parankimde lenfoma gelişmesi demektir ve tanı açısından daha çok zorluk gösterir. Primer santral sinir sistemi lenfoması immün direnci kıran hastalıklarda, özellikle AIDS'de daha sık görülse de, olgumuzda rastlandığı gibi immün direnci yerinde kişilerde de görülebilir.

Beyin (%30-50), meninksler (%10-25), göz (%10-20) ve omurilik (%1) PSSSL'nin en sık görülen yerleşim yerleridir.^[6] Beyinde multipl ve santral yerleşimli lezyonlar sıktır. İmmün direnci yerinde olan hastaların yarısında ise, olgumuzda da gözleendiği gibi, lezyon tektir. Bazal ganglionlar, periventriküler bölge ve korpus kallozum sık tutulur. Çoğu PSSSL ependime bitişiktir. Görüntüleme yöntemleri (BT, MR), gözün mikroskopik muayenesi (retinal veya vitreus içi tümör birikintileri saptanabilir), beyin

omurilik sıvısı (BOS) analizi ve histopatolojik incelemeyle tanı konabilir. Kontrastsız BT'de oliguların %90'dan fazlası izo- ya da orta derecede hiperdendir, kontrastla homojen ve yoğun olarak boyanır. Olgumuzda da gözleendiği gibi, MR'da çoğu PSSSL T₁'de gri maddeye oranla izo- veya hafifçe hipointens, T₂'de izo- veya hafifçe hiperintendir.

Doku tanısı en iyi stereotaktik biyopsiyle konur. Ameliyat öncesi steroid kullanımı çok sıktır ve bu durum tanıyı etkiler. Kortikosteroidler lenfositotoksiktir ve biyopsiden önce kullanım tümörün nekroza uğramasına neden olur.^[7] Ayrıca steroidler tümörün kontrast tutuşunu azaltır ve boyutlarını da küçültür. Bu nedenlerle patoloj yanılabilir, "demyelinizasyon, viral ensefalit, sarkoidoz veya psödötümör" gibi bir tanı gelebilir. Steroid kullanılmışsa biyopsi geciktirilmelidir. Biyopsi alınmasını takiben ışık mikroskopisi, immünohistokimyasal yöntemler ve antikor çalışmalarıyla doğru tanı ve B lenfosit - T lenfosit ayrımı mümkün olur.

Olgumuz, PSSSL tanısı konulur konulmaz radyoterapi veya tıbbi tedavi için onkoloji kliniğine yönlendirilmiştir. Bu hastalarda cerrahi girişim, serebral herniyasyon riski içeren durumlar dışında yarar sağlamaz. Uygulanabilecek tedaviler steroid, radyoterapi ve kemoterapiden oluşur. İlk kez tanı konmuş PSSSL hastalarında kortikosteroid kullanılması ile altı ay kadar süren bir klinik iyileşme görülür. Bununla birlikte bu iyileşme yaşam süresinde belirgin bir uzamaya yol açmaz. Steroid tedavisinin kesilmesiyle hastalık ilk yerinde veya nöral aksın herhangi bir yerinde tekrarlar. Primer santral sinir sistemi lenfoması radyoterapiye duyarlıdır ve yakın zamanlara kadar radyoterapi tedavinin temel aracı olmuştur. Çoğu olguda lezyonlar radyoterapiyi takiben tama yakın geriler. Fakat bir yıl içinde rekürrens ya da progresyon olur. Cerrahi sonrası tümör alanına 6000 rad, diğer bölümlere 4000 rad olmak üzere tüm beyin ışınlanmasıyla ancak 11.6 aylık ortalama yaşam süresi sağlanabilmiştir.^[8] Radyoterapi sonuçlarının hayal kırıcı olması radyasyon öncesi kemoterapinin yaygınlaşmasına neden olmuştur. Kemoterapinin ortalama yaşam süresini uzattığı gösterilmiş ve bazı çalışmalarda bu süre 40 aya kadar

çıkıştır.^[9] Metotreksat, doksorubisin, siklofosfamid ve vinkristin uygulanabilecek ajanlardır. Olgumuz kemoterapiyi reddetmiş ve yaşam süresi 14 ayla sınırlı kalmıştır.

SONUÇ

Primer santral sinir sistemi lenfoması malign beyin tümörleri arasında büyük bir oranı kaplamasa da, sıklığı gerek immün direnci bozuk gerekse normal şahıslarda artma eğilimindedir. Steroid tedavisine ileri derecede hassas oluşu ve gözden kaybolabilmesi tanıda zorluklara neden olabileceğinden, şüpheli olgularda PSSSL akla gelmeli ve tanı kesinleştirilinceye dek steroid kullanımı geciktirilmelidir. Cerrahinin yeri başlıca histopatolojik tanı sağlamaktan ibarettir. Kombine kemoterapi ve radyoterapi ile sağkalm süresi bugün uzatılmış olsa da, seyri halen maligndir ve kür ya da uzun bir yaşam süresi sağlayacak tedaviler henüz mevcut değildir.

KAYNAKLAR

1. Ling SM, Roach M 3rd, Larson DA, Wara WM. Radiotherapy of primary central nervous system lymphoma in patients with and without human immunodeficiency virus. Ten years of treatment experience at the University of California San Francisco. *Cancer* 1994;73:2570-82.
2. Surawicz TS, McCarthy BJ, Kupelian V, Jukich PJ, Bruner JM, Davis FG. Descriptive epidemiology of primary brain and CNS tumors: results from the Central Brain Tumor Registry of the United States, 1990-1994. *Neuro-oncol* 1999;1:14-25.
3. Eby NL, Grufferman S, Flannelly CM, Schold SC Jr, Vogel FS, Burger PC. Increasing incidence of primary brain lymphoma in the US. *Cancer* 1988;62:2461-5.
4. Russell DS, Rubinstein LJ, (editors). Nervous system involvement by lymphomas, histiocytoses and leukaemias. In: Pathology of tumours of the nervous system. 5th ed. Baltimore: Williams & Wilkins; 1989. p. 592-638.
5. Shibata S. Sites of origin of primary intracerebral malignant lymphoma. *Neurosurgery* 1989;25:14-9.
6. Hochberg FH, Miller DC. Primary central nervous system lymphoma. *J Neurosurg* 1988;68:835-53.
7. Vaquero J, Martinez R, Rossi E, Lopez R. Primary cerebral lymphoma: the "ghost tumor". Case report. *J Neurosurg* 1984;60:174-6.
8. Nelson DF, Martz KL, Bonner H, Nelson JS, Newall J, Kerman HD, et al. Non-Hodgkin's lymphoma of the brain: can high dose, large volume radiation therapy improve survival? Report on a prospective trial by the Radiation Therapy Oncology Group (RTOG): RTOG 8315. *Int J Radiat Oncol Biol Phys* 1992;23:9-17.
9. Lachance DH, Gockerman J, Halperin E, et al. Cyclophosphamide, doxorubicin, vincristine, and prednisone (CHOP) for primary central nervous system lymphoma (PCNSL): Short-duration response, multi-focal intracerebral recurrence preceding radiotherapy. *Neurology* 1992;42(Suppl 3):343.