

Akromioklavikuler Dislokasyonların Tedavisi

O. U. ÇALPUR

Trakya Üniver. Tıp Fak. Ortopedi ve Travmatoloji Anabilim Dalı Öğretim Üyesi (Yrd. Doç. Dr.) EDİRNE

ÖZET :

Trakya Üniversitesi, Tıp Fakültesi, Ortopedi ve Travmatoloji Anabilim Dalında, 1986 — 1987 yılları arasında tedavi ettiğimiz 5 Akromioklavikuler dislokasyon olgusu incelendi. Bunlardan 2'si Grade II, 3'ü Grade III tipi dislokasyondur. Grade II tipi iki olgu Flaster tespit ve Velpeau bandaj ile tedavi edildi. Grade III tipi bir olgu, lokal anestezi uygulandıktan sonra Radyoskopi altında kapalı redüksiyon, iki adet kirschner teli ile akromioklavikuler tespit ve Velpeau bandaj ile tedavi edildi. Grade III tipi iki olguya ise açık redüksiyon, korakoklavikuler ve akromioklavikuler bağ tamiri ve akromioklavikuler iki adet kirschner teli ile tespit uygulandı.

Beş hastanın tedavi bitiminden sonra yapılan kontrollerinde klinik ve radyografik mükemmel sonuçlar alındı.

SUMMARY :

THE TREATMENT OF THE ACROMIOCLAVICULAR DISLOCATIONS

In this paper, 5 cases, who were treated for acromioclavicular dislocation at the Trakya Medical Faculty between 1986 — 1987, are reported. Two patients had grade II injury. Three patients had grade III injury. Two patients with grade II injury were treated by strapping and Velpeau bandage. One patient with grade III injury was treated by a closed reduction and acromioclavicular transfixation with two kirschner wires under the local anesthesia and Velpeau bandage. Two patients with grade III injury were treated with open reduction, repair of the coracoclavicular and acromioclavicular ligaments and acromioclavicular transfixation with two kirschner wires.

Clinically and radiographically, our results were excellent following these kinds of treatment.

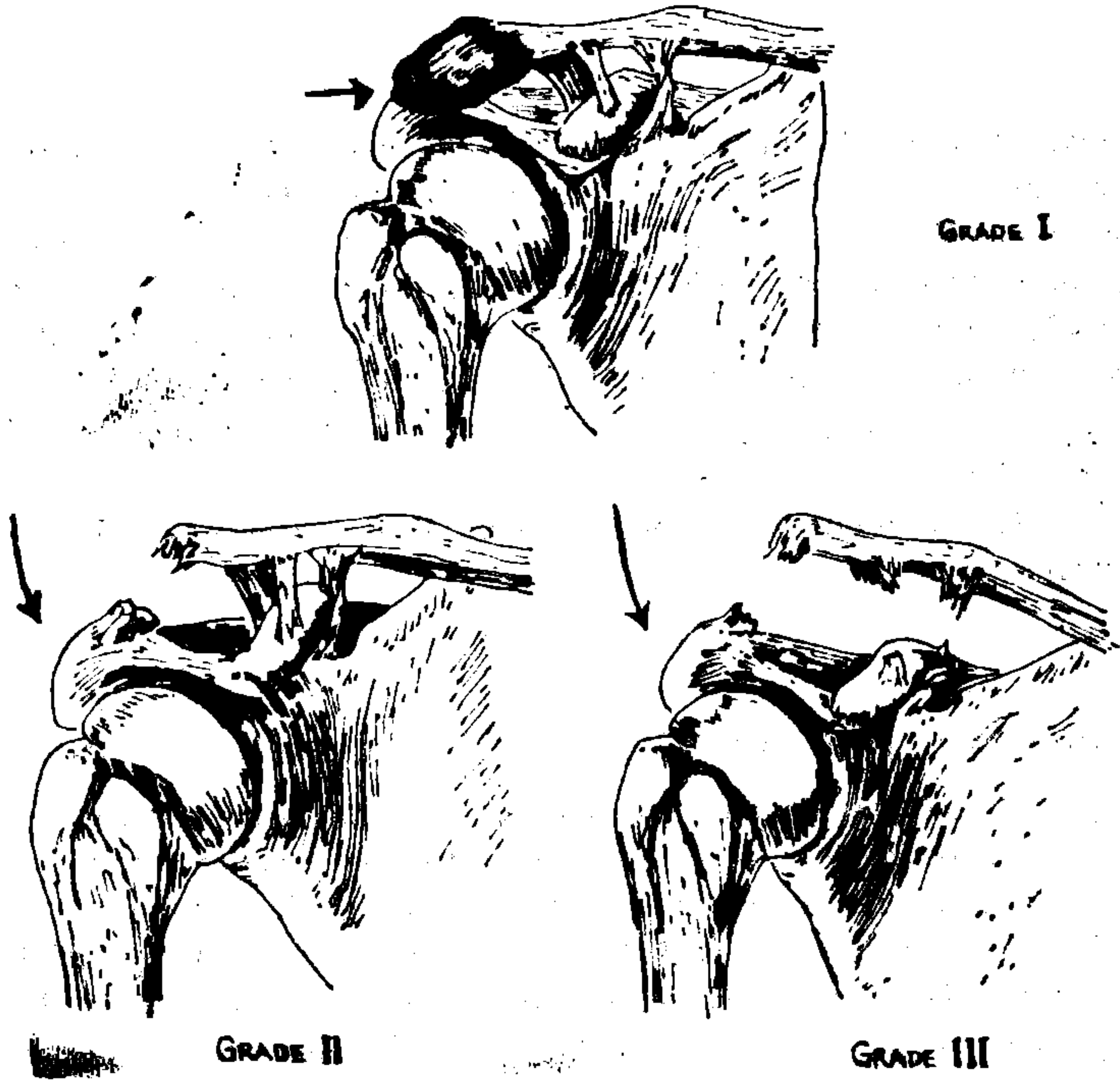
GİRİŞ :

Akromioklavikuler eklem yaralanmaları genellikle akromionu zorlayan kuvvetlerle ve sıklıkla da omuz üzerine düşmekle oluşur. Buraya gelen kuvvetle birinci kaburgaya dayanan klavikula kırılmazsa akromioklavikuler ve korakoklavikuler bağlar lezyona uğrar. Klavikulanın distal ucunda posterosuperiora disloke olur^{4, 7}.

Daha büyük kuvvetlerle klavikulanın bipolar dislokasyonu, yani akromioklavikuler ve sternoklavikuler eklemlerin birlikte dislokasyonunda bildirilmiştir^{1, 5}.

Akromioklavikuler bölgede, klavikulanın distal ucunun, subperiostal olarak muz kabuğu şeklinde sıyrılıp disloke olduğu psödoakromioklavikuler dislokasyonunda bildirilmiştir³.

Akromioklavikuler lezyonlarda ALLMANN, ZLOTSKY ve BALLARD'ın önerdikleri üç dereceli sınıflandırma kullanılır (Şekil - 1),^{2, 4, 7, 8}.



Şekil : 1 Akromioklavikuler dislokasyonların sınıflandırması (Allmann'dan)

Bu sınıflandırmaya göre :

1. *Derece (Grade I)*: Minimal bir yüklenmeyle oluşan bu yaralanmada bir kaç akromioklavikuler bağ ve kapsül lifinde yırtılma vardır. Radyografik değerlendirmeden ziyade klinik olarak teşhis edilir.

2. *Derece (Grade II)*: Daha büyük bir kuvvetle oluşan bu yaralanmada akromioklavikuler kapsül ve bağ tamamen kopmuştur. Korakoklavikuler bağ ise sağlamdır.

AKROMIOKLAVİKULER DISLOKASYONLARIN TEDAVİSİ

3. **Derece (Grade III):** Çok büyük kuvvetlerle oluşan bu lezyon son derece ciddi bir yaralanmadır. Bu tipte, akromioklavikuler ve korakoklavikuler bağlar tamamen koptuğu için klavikula distal ucu tamamen disloke olmuştur.

Akromioklavikuler yaralanmalarda, konservatif bandajlama tedavisini ilk defa M.Ö. 400 yıllarında HIPOKRAT bildirmiştir⁶.

Akromioklavikuler lezyonlarda ilk cerrahi tedaviyi 1861'de Cooper, kozmetik amaçla uygulamıştır⁶.

Bantlama, sargı ve alçılama gibi yöntemleri kapsayan konservatif tedavinin başlıca dezavantajlarının: 1. Deri basıncı ve ülserasyon, 2. Deformitenin nüksü, 3. 8 haftayı bulan uzun süreli tespit, 4. Günlük faaliyetlerin kısıtlanması, 5. Yaşlı hastalarda omuz ve dirsek hareketlerinde kısıtlanma, 6. Yumuşak doku kalsifikasyonu, 7. Geç akromioklavikuler dejeneratif artrit, 8. Geç adale atrofi, olduğu bildirilmektedir^{4, 6, 9}.

Akromioklavikuler ve korakoklavikuler bağ tamiri, klavikulanın distal ucunun rezeksiyonu, korakoakromial bağ ile klavikulanın tespiti, Acromioklavikuler tespit ve korakoklavikuler tespit yöntemlerini kapsayan cerrahi tedavinin dezavantajlarının ise: 1. İnfeksiyon, 2. Anestezi riski, 3. Hematom oluşumu, 4. Nedbe oluşumu, 5. Deformitenin nüksü, 6. Osteosentez materyalinin kırılması nedeniyle redüksiyonun kaybı, 7. Sütürlerin kopması nedeniyle redüksiyon kaybı, 8. Distal klavikulanın faktür ve erozyonu, 9. Postoperatif ağrı ve hareket kısıtlanması, 10. Geç akromioklavikuler dejeneratif artrit ve yumuşak doku kalsifikasyonu, olduğu bildirilmektedir^{4, 8, 9}.

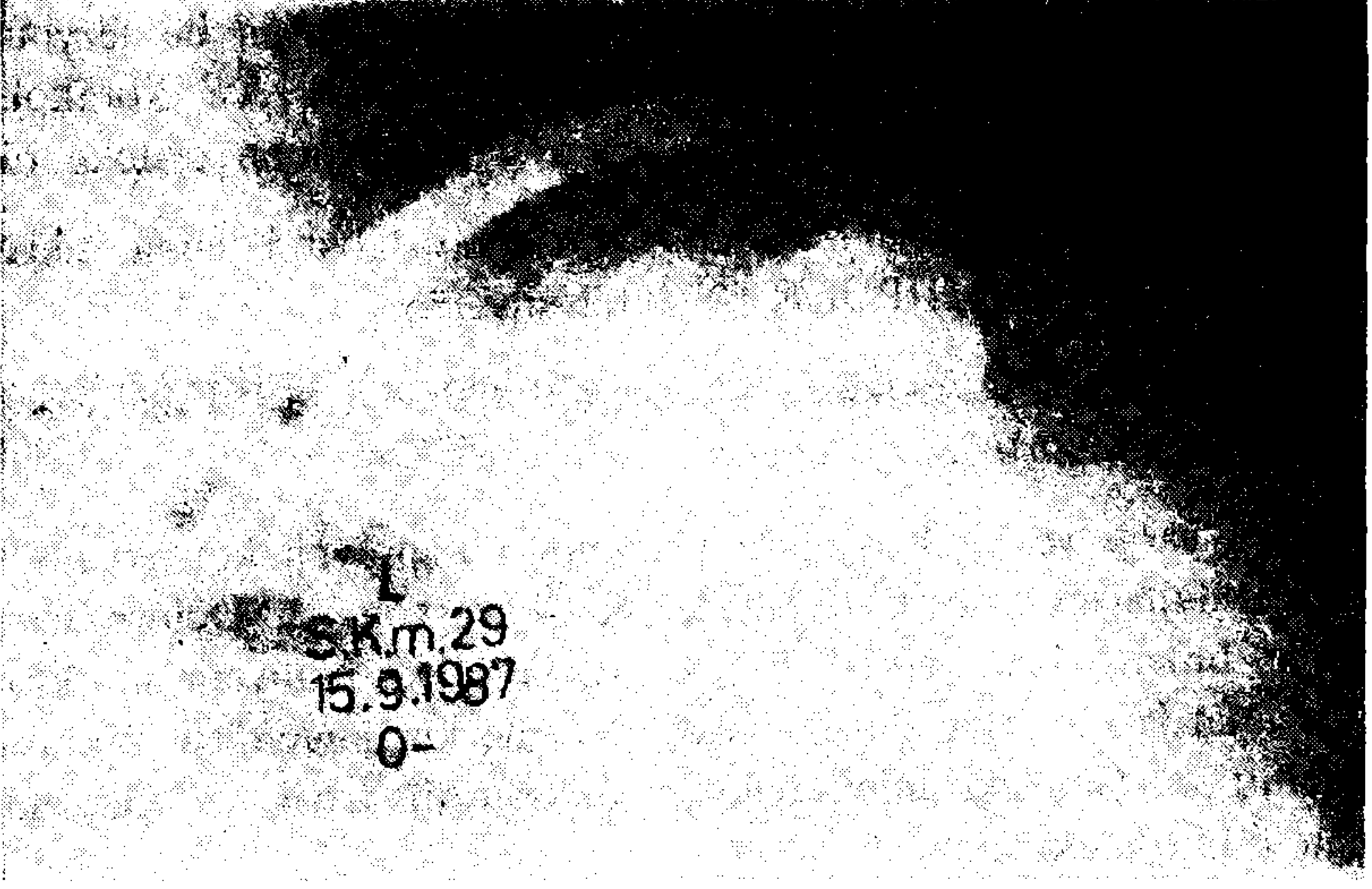
MATERYAL VE METOD :

1986 - 1987 yılları arasında, Trakya Üniversitesi, Tıp Fakültesi, Ortopedi ve Travmatoloji kliniğinde tedavi ettiğimiz, Grade II dislokasyonu olan iki, Grade III dislokasyonu olan üç, toplam beş hasta olgularımızı oluşturmaktadır.

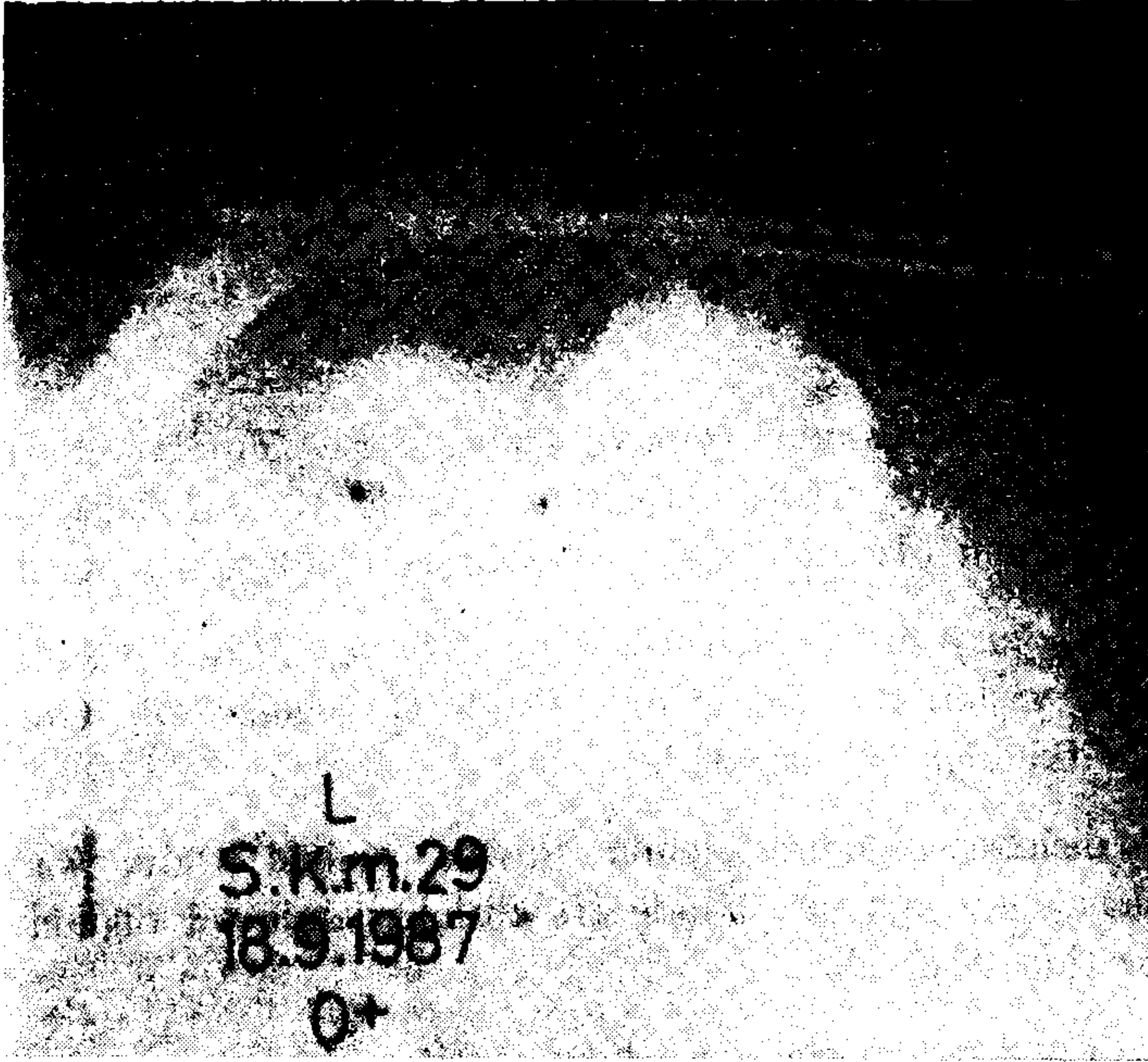
Grade II dislokasyonlu olguların yaşları 24 ve 27'dir, Grade III dislokasyonlu olguların yaşları 29, 36, 45'dir. Grade II olgular sol, Grade III tipi 1 olgu sağ diğer iki olgu sol taraftadır.

Grade III dislokasyonlu iki olguda travma nedeni trafik kazasıdır. İki Grade II dislokasyonlu olgu ile, Grade III dislokasyonlu bir olguda ise travma nedeni omuz üzerine düşmedir.

Grade II dislokasyonlu iki olgu, konservatif tedavi yöntemi olan kapalı redüksiyon, flaster tespit ve Velpeau bandaj ile tedavi edilmiştir. Bunların tespit süresi 4 hafta civarındadır.




Şekil : 2. a Grade III dislokasyonlu olgunun ameliyat öncesi radyografisi



Şekil : 2. b Grade III dislokasyonlu olgunun ameliyat sonrası radyografisi

AKROMIOKLAVİKULER DISLOKASYONLARIN TEDAVİSİ



Şekil : 3 Sol akromioklavikuler dislokasyon nedeniyle ameliyat edilen 29 yaşındaki olgunun tam abdüksiyon hareketi görülmektedir.

Grade III dislokasyonu olan bir olguya lokal anestazi uygulandıktan sonra Radyoskopi altında kapalı redüksiyon ve iki adet kirschner teli ile akromioklavikuler tespit uygulanmıştır.

Başka tedavi kurumlarında ilk tedavileri yapıldıktan sonra kliniğimize başvuran diğer iki Grade III dislokasyonlu olgunun kontrol radyografilerinde eklem tamamen disloke olduğu tespit edilmiş ve travmadan sonraki 6 ve 8 inci günlerde Phemister tekniği ile açık redüksiyon ve tespit uygulanmıştır. Önce korakoklavikuler bağın sütürleri konuldu. Akromioklavikuler eklem iki adet kirschner teli ile tespit edildikten sonra daha önceki sütürler bağlandı. Daha sonra akromioklavikuler kapsül ve bağ tamir edildi. Bu olgularda 3 hafta Velpeau tespit ve sonra omuza pandüler hareketler verildi. Sekizinci haftada teller alındı ve tam egzersizlere başlandı.

SONUÇLAR :

Grade II dislokasyonlu hastalar tedavi bitiminden ortalama 3 ay sonra kontrol edildi. Hastaların kozmetik ve ağrı yönünden şikayetleri yoktu. Omuz hareketleri normal sınırlardaydı ve radyografik değerlendirme iyiydi.

Grade III tipi hastaların ikisinde ortalama 6 ay, son tedavi edilen hastanın ise 3 ay sonraki kontrollerinde, kozmetik ve ağrı yönünden problem yoktu. Omuz hareketleri normal sınırlarda idi. Radyografik değerlendirme iyiydi.

Bu değerlendirmelere göre tüm hastalarda kozmetik, ağrı, hareket ve radyografik değerlendirme sonuçları çok iyi olarak bulundu.

TARTIŞMA :

Akromioklavikuler eklemin, Grade I ve II tipi lezyonlarında uygulanacak tedavi yönteminin konservatif tedavi alması gerektiği herkesce kabul edilmesine karşın, Acromioklavikuler lezyonların en ciddi formu olan Grade III tam dislokasyonlarda en iyi tedavi yönteminin konservatif mi yoksa cerrahi mi olması gerektiği hala tartışmalıdır^{2, 4, 6, 7}.

Grade III tam dislokasyonlarda konservatif tedaviyle, 1946'da Urist, 1954'de Kennedy ve Cameron, 1966'da Jacobs ve Wade, 1975'de İmatani, Hanlon ve Candy, 1980'de Dawe, 1984'de Bannister % 10 ile 40 arasında değişen memnuniyet verici olmayan sonuç bildirmişlerdir^{2, 8, 9}.

Buna karşılık, 1977'de Glick konservatif olarak tedavi edilmiş üç yıllık takibi olan 35 hastada, 1983'de ise Bjerneld, Hovelius ve Thorling 6 yıllık takibi olan 33 hastada bariz fonksiyonel yetersizlik olmadığını bildirmişlerdir².

En son 1987'de Dias konservatif olarak tedavi edilmiş 44 hastanın 24'ünde travmadan ortalama 5 yıl sonra hala bazı sıkıntıların olduğunu bildirmiştir^{2, 9}. Buna rağmen Dias, spesifik cerrahi işlemler daha iyi sonuçlar gösterene kadar, konservatif tedavinin tercih edilmesi gerektiğini düşünmektedir².

Grade III dislokasyonlarda, 1965 yılında Alldredge, cerrahi tedavi uyguladığı 24 hastanın 20'sinde mükemmel, 2'sinde iyi, 2'sinde orta derecede sonuç aldığını bildirmiştir⁸.

Klavikulanın distal ucunun rezeksiyonu ve korakoakromial bağla tespitini uygulayan Weaver ve Dunn, 1972'de 15 hastanın biri hariç, hepsinde ya iyi yada orta derecede sonuç bildirmişlerdir. 1974'de Powers ve Bach aynı teknikle 14 hastanın 9'unda iyi, 2'sinde orta, 3'ünde kötü sonuç bildirmişlerdir. 1975'de ise İmatani, Hanlon ve Candy 11 hastada 4 mükemmel, 1 yeterli,

AKROMIOKLAVİKÜLER DISLOKASYONLARIN TEDAVİSİ

1 orta ve 5 kötü sonuç bildirmişlerdir¹. Bu teknikle en son 1987'de Warren - Smith ve Ward 29 hastanın, 16'sında mükemmel, 12'sinde iyi, 1'inde kötü sonuç bildirmiştir².

Klavikula distal ucunun rezeksiyonu ve Akromioklavikuler transfiksasyon uygulayan Smith ve Stewart, 1979'da 86 hastanın 9'unda kötü sonuç bildirmişlerdir².

Lancaster ve arkadaşları ise, klavikulanın distal ucunun rezeksiyonunun, kronik tam ağırlı akromioklavikular dislokasyonlar için uygun bir tedavi olabileceğini düşünmektedirler⁶.

1982'de Roper, Akromioklavikuler ve korakoklavikular bağ tamiri ve akromioklavikuler transfiksasyon uyguladığı 12 hastada mükemmel sonuçlar aldığını ve bu tekniğin özellikle genç hastalarda akut devrede uygulanmasıyla tam asemptomatik fonksiyon elde edebileceğini bildirmiştir⁸.

1987'de Akromioklavikuler Grade III dislokasyonlarda, akromioklavikular ve korakoklavikuler tespit yöntemlerinin sonuçlarını değerlendiren Lancaster ve arkadaşları, Akromioklavikuler fiksasyonda % 96, Korakoklavikuler fiksasyonda % 89 mükemmel sonuç bulduklarını ve bu nedenle akromioklavikuler fiksasyon uygulanmasının daha başarılı bir yöntem olduğunu bildirmişlerdir⁶.

Cerrahi tedavi yanlılarının ortak görüşü, genç ve aktif hastaların ve özellikle sporcuların akromioklavikuler Grade III dislokasyonlarında tercih edilmesi gereken tedavinin cerrahi olması yönündedir^{4, 6, 7, 8, 9}.

Literatür bilgisi ve olgulardan elde edilen sonuçlara göre, özellikle genç ve aktif hastalarda tercih edilecek tedavi yönteminin cerrahi olması en uygun yöntem olarak görülmektedir. Ayrıca konservatif olarak tedavi edileceklerde de en azından redüksiyonun devamını sağlamak için perkütan akromioklavikuler fiksasyon yapılması redüksiyonun devamını korumada önemli bir faktör olacaktır.

KAYNAKLAR :

1. Cook, F., Horowitz, M. : Bipolar Clavicular Dislocation : Report of a case : J. Bone Joint Surg. (Am) 1987, 69 — A : 145 — 7
2. Dias, J. J., Steingold, R. F., Richardson, R. A., Tesfayohannes, B., Gregg, P. J. : The conservative treatment of Acromioclavicular Dislocation : review after five years. J. Bone Joint Surg. (Br) 1987; 69 — 719 — 22.
3. Falstie — Jensen S., Mikkelsen, P. : Pseudodislocation of the Acromioclavicular Joint : J. Bone Joint Surg. (Br) 1982, 64 — B : 368 — 9

4. **Freeman III., B. L.:** Acute Dislocations Campbell's Operative Orthopaedics. Volume three. Seventh Edition. St. Louis, Washington D. C., Toronto. 1987.
5. **Gearen, P. F., Petty, W.:** Panclavicular Dislocation: Report of a case: J. Bone Joint Surg. (Am) 1982. 64 — A: 454 — 5
6. **Lancaster, S., Horowitz, M., Alonso, J.:** Complete Acromioclavicular Separations: A comparison of operative methods. Clin. Orthop. Rel. Resaarch, March — 1987, N: 216: 80 — 8
7. **Neer II, C. S., Rockwood. JR., C. A.:** Fractures and Dislocations of the Shoulder, Fractures, Vol: 1, J. B. Lippincott Company, Philadelphia Toronto, 1975.
8. **Roper, B. A., Levack, B.:** The Surgical treatment of Acromioclavicular Dislocations. J. Bone Joint Surg. (Br) 1982, 64 — B: 579 — 9
9. **Warren — Smith, C. D., Ward, M. V.:** Operation for Acromioclavicular Dislocation: A review of 29 cases treated by one method. J. Bone Joint Surg (Br) 1987, 69 — B: 715 — 8