

Bir Hidroa Vacciniforme Olgusu

A. GÖRGÜLÜ

Trakya Üniversitesi Tıp Fakültesi Dermatoloji Anabilim Dalı Öğretim Üyesi (Yard. Doç. Dr.) EDİRNE

ÖZET :

Hidroa vacciniforme tekrarlayan veziküller, nekroz ve sikatriks gelişimi ile karakterize, çocuklukta görülen nadir bir fotosensitivite hastalığıdır. Klinikimizde 12 yaşında bir erkek hastada, bu hastalığı saptadık. Tedavide klorokin kullanıldı. Sonuç mükemmel olarak değerlendirildi.

SUMMARY :

HYDROA VACCINIFORME

Hydroa vacciniforme is a rare, chronic, photosensitivity disorder in childhood that is characterized by recurrent, discrete vesiculation, necrosis and scarring limited to sun-exposed skin. We diagnosed hydroa vacciniforme at a 12 year old male patient in our clinic. This patient was given chloroquine for treatment. The result of treatment was evaluated as excellent.

GİRİŞ :

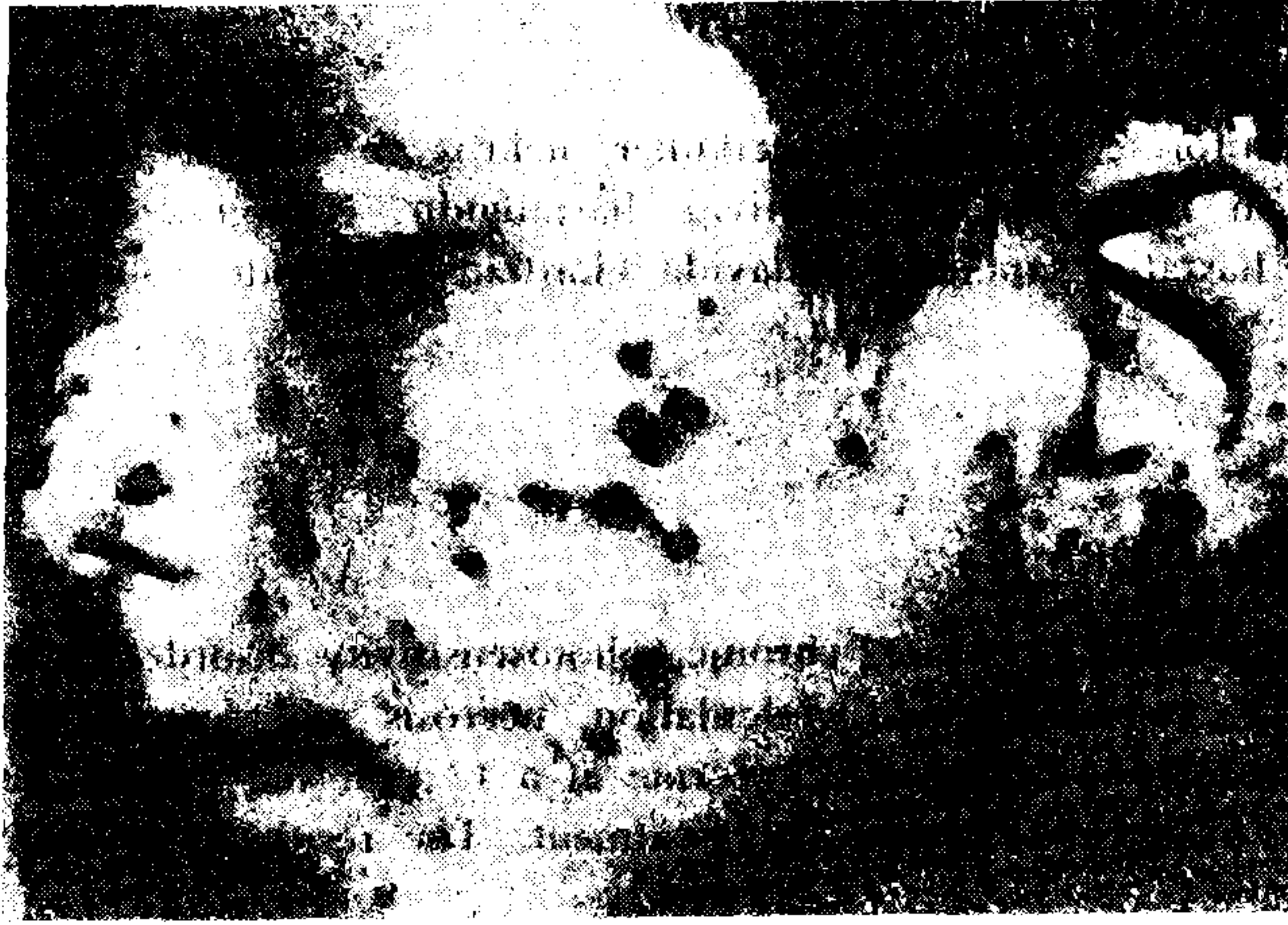Hidroa vacciniforme çocuklukta görülen, nadir kronik bir fotosensitivite hastalığıdır. Klinikte açık olan deri kısımlarında, 1-2 gün güneşe maruz kalma sonrasında vezikül, oluşumu ile karakterizedir. Bu lezyonlar daha sonra çiçeğinkine benzer sikatriksle iyileşir. Hepatik hastalık veya başka bir kronik hastalıkla birlikte değildir. En etkili tedavi oral antimalaryalar ve lokal olarak güneş koruyuculardır^{1, 2, 3, 5}.

OLGU :

Ü.G. 12 yaşında Uzunköprü'lü erkek öğrenci. 30.3.1987 günü polikliniğimize başvuran hastanın şikayeti, yüzünde özellikle yanaklar, burun kanatları ve kulak kepçesindeki yaralardan. Üç sene önce yanaklarında başlayan şikayetleri ilkbaharda artıyor, kışa girerken azalıyor, kayboluyormuş. Siville şeklinde

başlayan bu lezyonlar, daha sonra kabuklanıyor ve kabuklar düşüncü de yerlerinde açık renkli, hafif çökük izler kalıyormuş. Öz ve soy geçmişinde bir özellik yok. Sistem muayeneleri normal.

Dermatolojik muayenede : Burun kanatlarında, yanaklarda, kulak heliksinde 1-4 mm. çaplarında, çok sayıda papülo-püstüler lezyonlar var. Bazılarının ortasında ülserasyon, bazılarının ortasında ise kahverengi krutlar var. Bu elemanlar arasında çok sayıda hipopigmente, hafif deprime sikatrisler bulunuyor. Alın ve çenede de az sayıda papülo-püstüler elemanlar görüldü. Hastamızda ayrıca göz yaşarması var. (Şekil 1).



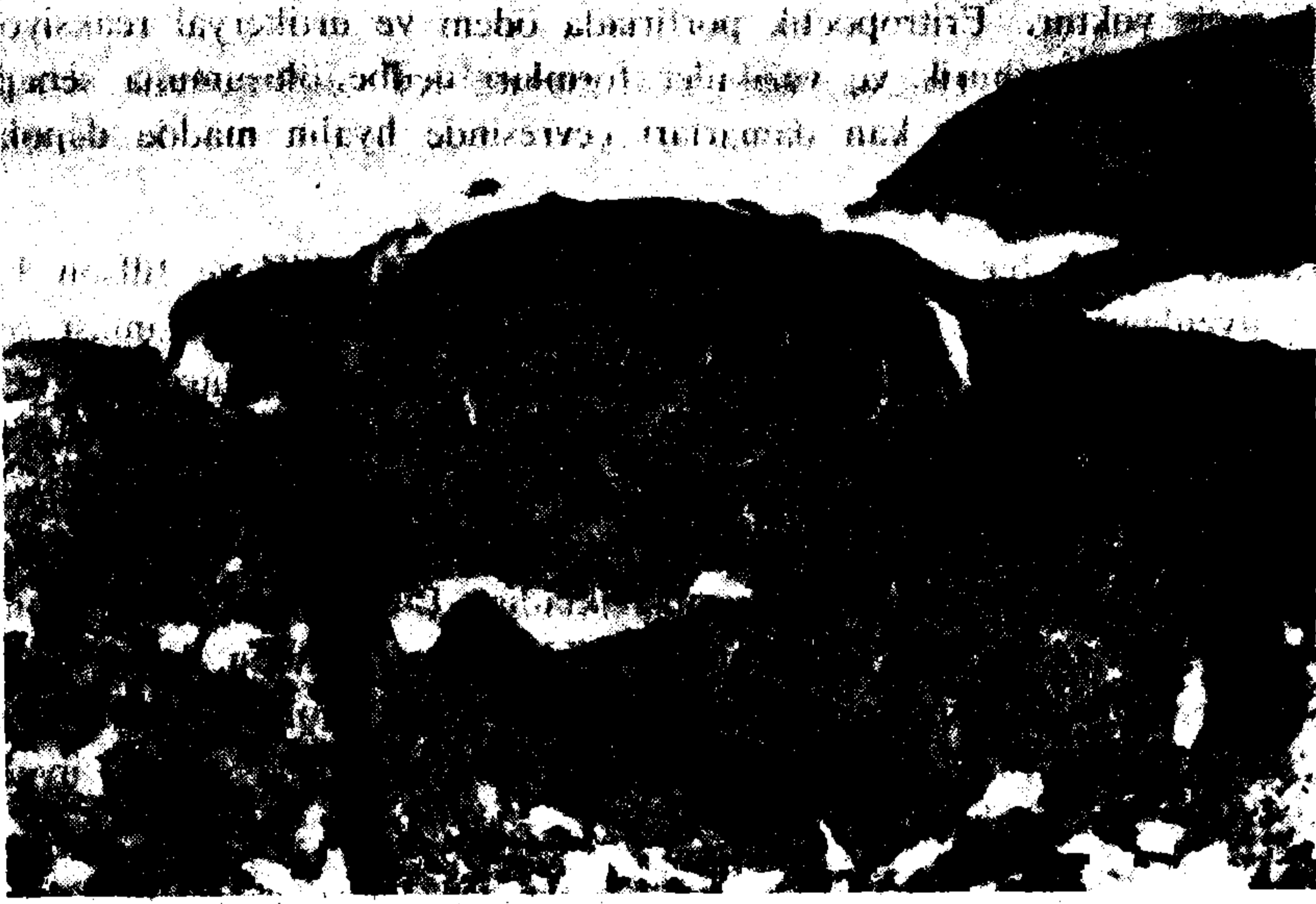
Şekil 1 : Olgumuzun yüzündeki lezyonlar.

Laboratuar muayenelerinde : Rutin kan ve idrar tahlilleri ile akciğer grafisi normal. İdrarda porfirinojen yok. Lezyondan alınan biopsinin histopatolojik muayenesinde: Yüzeyde keratinize çok katlı yassı epitel var. Spinal tabakada ağır intrasellüler ödem, yer yer üst dermiste ödem, polimorf nüveli lökosit infiltrasyonu, bazı alanlarda ise epidermiste nekroz görülmektedir. Kıl follikülleri çevresinde yoğun lenfosit infiltrasyonu mevcuttur (T.Ü.T.F. Patoloji Anabilim Dalı 917/87) (Şekil 2).

TARTIŞMA :

Hidroa vacciniforme çocuklukta görülen kronik bir fotodermatozdu. Açık olan deri kısımlarında birkaç saat veya birkaç gün güneşe maruz kalma sonrasında, tek tip vezikül gelişimi ile karakterizedir. Lezyonların gelişeceği bölgede

BİR HIDROA VACCINIFORME OLGUSU



Şekil 2 : Olgumuzun histopatolojisi (80 X).

kaşıntı ve yanma hissi olur. Vezikülerin üzeri daha sonra nekroze olur ve krut teşekkül eder. İyileşen lezyonların yerinde derince sikatrisler kalır. Hidroa vacciniforme sonbaharda kışa girilirken kaybolur, baharla beraber tekrar yeni lezyonlar oluşur. Genellikle puberteden sonra lezyonlar görülmez olur^{1, 2, 3, 5}.

Hastamızın sadece yüzünde lezyonlar vardı. El sırtlarında ve başka yerinde herhangi bir lezyon görülmedi. 3 yıldan beri her ilkbaharda yeni lezyonlar oluşuyor, sonbaharda güneşli günlerin kaybolmasıyla yeni lezyon çıkışı kesiliyormuş.

Hastalığın histopatolojisinde, sponjioz, intraepidermal vezikülasyon görülür. Epidermiste nekroz vardır. Dermisin üst kısımlarında perivasküler lenfositik infiltrasyon vardır⁴.

Ayırıcı tanı, eritropoetik porfiria, veziküler polimorf ışık erüpsiyonu, büllöz lupus eritematodes, porfiria kütane tarda gibi ışıkla gelişen büllü hastalıklar ile yapılmalıdır. Polimorf ışık erüpsiyonunda veziküler tip nadir olup, klinik olarak hidroa vacciniformeyi taklit edebilir. Bununla beraber polimorf ışık erüpsiyonunda lezyonlar hemen daima sikatrissiz iyileşir ve histopatolojisinde dermal ödem, subepidermal vezikül ve epidermal sponjioz olur. Epidermal nekroz

yoktur². Eritropoetik porfiria otosomal dominanttır. Hidroa vacciniformede ise genetik geçiş yoktur. Eritropoetik porfiriada ödem ve ürtikeryal reaksiyon vardır. Ancak ağır purpurik ve veziküler formları nedbe oluşumuna sebep olur. Histopatolojisinde papiller kan damarları çevresinde hyalin madde depolanması vardır³.

Tanıda önemli bir vasıta da fototesttir. İlk defa Schiff ve Jillson 1960 ta fototest uygulamışlardır. Eritem dozunda ultraviole (UV) uygulaması şeklinde yapılmaktadır. Tek doz yüksek UVA uygulaması lezyon oluşturmamakta ancak aynı yere düşük dozda bile olsa çok sayıda UVA uygulaması eritem ve vezikül oluşturmakta ve bunlar sikatris ile iyileşmektedir. Bu lezyonlarda histopatolojik olarak ta hidroa vacciniforme bulguları saptanmaktadır^{2,3}. UVB uygulaması genellikle herhangi bir lezyon oluşturmamaktadır. Bül oluşsa bile bu durum iz bırakmadan iyileşmektedir². Kliniğimizde UVA olmadığından, hastamıza UVA fototest yapılabilmesi için bu cihazın bulunduğu bir kliniğe gitmesi önerildi. Kabul etmemesi üzerine kliniğimizde 8 seans eritem dozda UVB uyguladık. Herhangi bir lezyon oluşmadı.

Tedavide antimalaryaller iyi sonuç vermektedir. Lokal olarak ta güneşten koruyucu kremler kullanılır^{1, 2, 3}.

Biz de hastamıza 200 mg/gün p.o. klorokin verdik. 40 günlük tedavi sonrası yeni vezikül oluşumu tamamen durdu.

Kliniğimizde saptadığımız, histopatolojik olarak ta doğrulanmış olan bir hidroa vacciniforme olgusunu nadir görülen bir hastalık olduğundan sunuyoruz.

KAYNAKLAR:

1. Domonkos A. N., Arnold H. L., Odom R. B.: Andrews Diseases of the Skin. Saunders, Philadelphia. 1982, s. 45 — 46.
2. Eramo L. R., Garden J. M., Esterly N. B.: Hidroa vacciniforme. Arch. Dermatol. 122 : 1310 — 1313, 1986.
3. Goldgeier M. H., Nordlund J. J., et all.: Hidroa vacciniforme. Arch. Dermatol. 118 : 588 — 591, 1982.
4. Lewer W. F., Schamburg - Lever G.: Histopathology of the Skin. 6. ed. Saunders, Philadelphia. 1983, s. 212 — 213.
5. Sutton R. L.: Diseases of the Skin. Mosby, St. Louis. 1956, s. 715.