

## BİR SAINT TRIADI OLGUSU

Dr. H. Cahit ULUTUNÇEL<sup>1</sup>, Dr. Bülent ATABAY<sup>2</sup>, Dr. A. Nuri TENKEKİ<sup>3</sup>

### ÖZET

Literatürde sliding tipi hiatus hernisi, safra taşları ve kolon divertiküllerinin bir arada görülmesi Saint Triadı olarak adlandırılmaktadır. Bu yazıda radyolojik ve ultrasonografik tetkikler sonrası tanı koyduğumuz bir Saint Triadı olgusu sunuldu.

### SUMMARY

#### A CASE OF SAINT'S TRIAD

The association of sliding hiatus hernias with cholelithiasis and colonic diverticulosis is termed as Saint's Triad. We present a Saint's Triad in this article after radiologic and ultrasonographic diagnostic measures.

### GİRİŞ

Saint Triadı terimi hiatus hernisi, safra taşları ve kolon divertiküllerinin beraber görülmesidir (1, 2). Güney Afrika'lı Muller tarafından bu konuya Muller'in dikkatini çeken Saint'in adı verilmiştir (3). Sliding tipi hiatus hernisi orta ve ileri yaşlardaki obez kişilerde sık görülür. Safra taşlı hastalarda saptanan sliding tipi hiatus hernisi normal popülasyona göre daha fazladır. Bunlara ek olarak kolon divertikülleri de yaşla birlikte artan bir insidans gösterir (1).

### OLGU

61 yaşındaki Mehmet Ali Kerem isimindeki hastanın 10 yıldan bu yana devam eden dispeptik yakınmaları mevcuttu. Gittiği hekim tarafından anemisi olduğu söylenen hasta ileri tetkik için hastanemize başvurdu. Yapılan laboratuvar incelemelerinde Hct: % 27, Hb: 6,9 gr / dl. serum demir sevi-

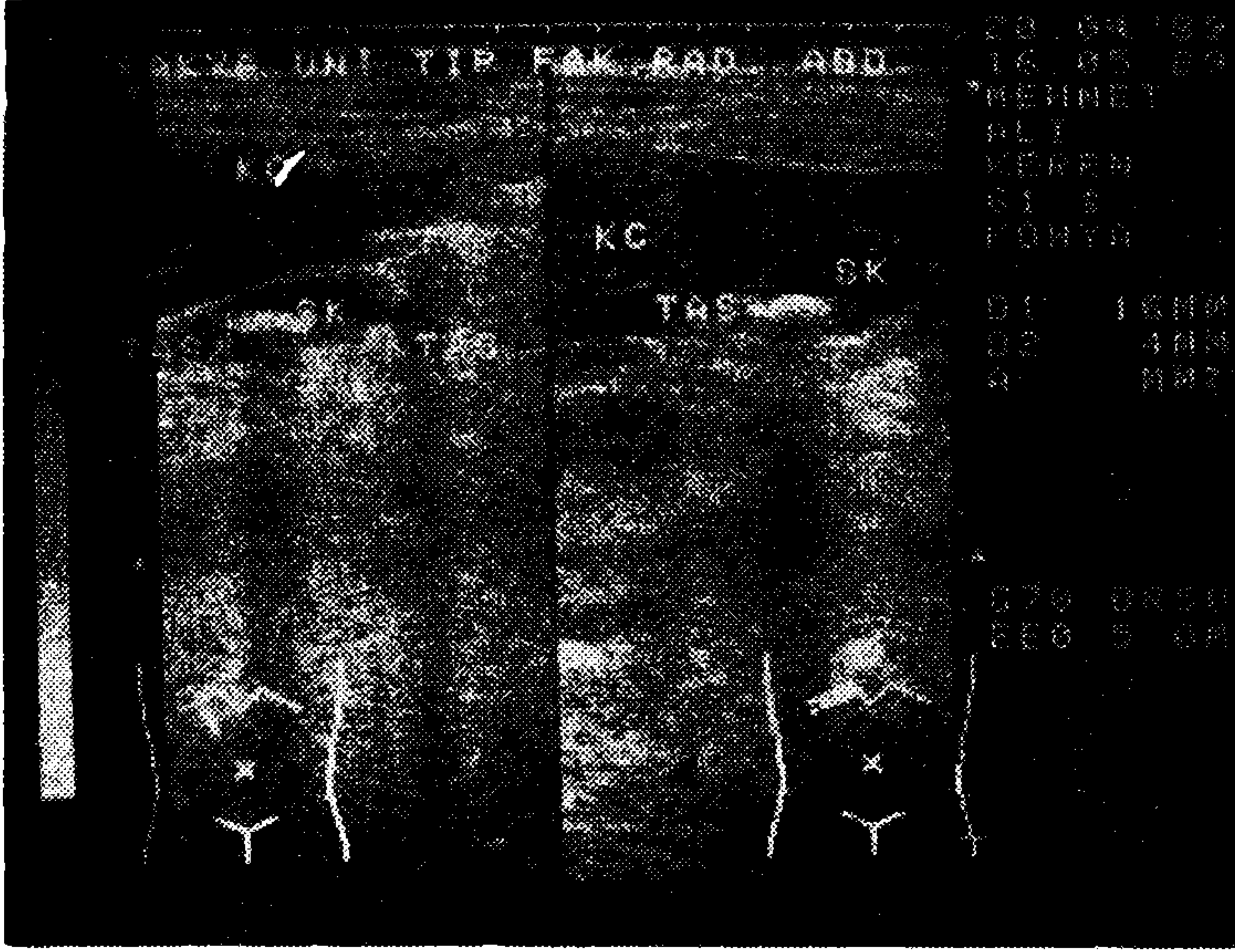
1 Trakya Üniversitesi Tıp Fak. Radiyagnostik Ana Bilim Dalı Öğretim Üyesi (Yrd. Doç. Dr.) EDİRNE

2 Trakya Üniversitesi Tıp Fak. Radiyagnostik Ana Bilim Dalı (Araş. Gör.) EDİRNE

3 Trakya Üniversitesi Tıp Fak. Radiyagnostik Ana Bilim Dalı (Araş. Gör.) EDİRNE

yesi azalmış, demir bağlama kapasitesi artmış ve gaitada gizli kan (+) mevcuttu.

28.2.1989 tarihinde Radyoloji Ana Bilim Dalına 1630 protokol numarası ile üst batin ultrasonografisi yapılmak üzere başvuran hastanın yapılan incelemesinde safra kesesinde en büyüğü 14 mm çapında olan multipl kalküller saptandı (Resim: 1).




Resim 1. Hastanın batin ultrasonografisinde safra kesesinde multipl kalküller

BaSO<sub>4</sub> ile yapılan özefagus pasaj ve mide-duodenum grafilerinde: Trendelenburg pozisyonundaki incelemede hiatus genişliği 3cm den, hiatus üzerindeki mide poşu 2cm den ve hiatustaki pli sayısı 3 ten fazla tesbit edildi. Radyolojik olarak sliding tipi hiatus hernisi tanısı konuldu (Resim: 2?).

Lavman opakla yapılan çift kontrastlı kolon grafisinde sigmoid kolonda multipl divertiküller belirlendi (Resim: 3).

## TARTIŞMA

Hiatus hernili hastalarda safra kesesi hastalıkları ve özellikle taşları oldukça sık görülür. Block ve Allen hiatus hernisi tedavisi gören hastaların % 43'ünde safra taşı saptamışlardır (4) Bundan başka kolesistektomi geçiren 688 hastanın % 15'inde sliding tipi hiatus hernisi görülmüştür. Bazı hastalarda kolesistektomiyi takiben dispeptik yakınmalar devam eder ve yapı-



Resim 2. BaSO<sub>4</sub> ile mide-duodenum grafisinde sliding tipi hiatus hernisi görülüyor.

lan baryum çalışmaları safra kesesi ile ilgili olduğu sanılan yakınmaların aslında hiatus hernisi nedeniyle olduğunu ortaya çıkarır. Bu ilişkideki diğer önemli bir konu ise kusmayla beraber gelişen ciddi biliyer kolik ağrılarının hiatus hernisi ve volvulus, strangulasyon gibi ciddi komplikasyonlarla sonuçlanabileceğidir. Bunlarla beraber duodenum ve kolonda divertiküllere rastlanması yaşla artan bir insidans gösterir.

Foster ve Kuntson'un iki vaka serisi üzerinde yaptıkları istatistiksel çalışmalarda 713 hastada Saint Triadı insidansı % 3,4 idi. Kolesistektomi geçiren ikinci seride baryum yemeği ve lavman opakla yapılan çalışmalarda bu oran % 19 olarak bulundu. Büyük olasılıkla safra taşları ilk olarak ortaya çıkar. Yaş, konstipasyon, obezite ve gebelik gibi çeşitli faktörlerin etkisi bu triadın etyolojisi için bahsedilmiştir. Divertiküllerin orta ve ileri yaşlarda görülmesi de edinsel bir faktörü akla getirir. Hafter gibi bazı (6) araştırmacı-



Resim 3. Kolon grafisinde multipl divertiküller.

lar ise bu üç hastalığın birlikte görülmesinin rastlantı olduğunu ileri sürmektedirler.

Sonuç olarak hiatus hernisi saptanan orta ve ileri yaşlardaki obez hastaların safra taşları ve kolon divertikülleri yönünden araştırılması gerektiği kanısındayız. Ayrıca post-kolesistektomi sendromunda görülen dispeptik yakınmaları olan hastaların hiatus hernisi yönünden incelenmesini uygun görüyoruz.

#### KAYNAKLAR

1. Henry L.B., et al.: *Gastroenterology*. Third edition. W.B. Saunders Company, Philadelphia. 1974 Vol. 1: 363, Vol. 3: 774.
2. Menteş N.K.: *Klinik Gastroenteroloji*. 2. baskı, 1982, Cilt.: 109
3. Muller C.J.B.: *Hiatus hernia, diverticulosis coli and gallstones*. Saint's Triad. South African Med J. 22: 376, 1948.
4. Block M.A., Allen H.A.: *Elective repair of esophageal hiatal hernia at the time of cholecystectomy*. Surg. Gynec. Obstet. 132: 42, 1971.
5. Foster, J.J., Knutson D.L.: *Association of cholelithiasis, hiatus hernia and diverticulosis coli*. JAMA 168: 257, 1958.
6. Hafter E.: *Hiatal hernia-its diagnostic and clinical significance*. Amer. J. Dig. Dis. 3:901, 1958.