

OLGU SUNUMU

Prematür Doğan Bir Bebeğe Yabancı Cisim Yutulması*Ingestion of a Foreign Body in a Preterm Infant*

Rıdvan DURAN, Mustafa İNAN, Ülfet VATANSEVER, Betül ACUNAŞ

Yenidoğanlarda yabancı cisim yutulmasına nadir rastlanır. Düşük doğum ağırlıklı prematür bebeklerde burundan sürekli pozitif hava yolu basıncı (CPAP) uygulanması sırasında tüp yutulması alışılmadık bir komplikasyondur. Prematür doğum ve solunum sıkıntısı nedeniyle burundan CPAP uygulamasına başlanan bir günlük erkek bebeğin entübasyon tüpünün uç kısmını yuttuğu belirlendi. Direkt grafide tüpün özofagus alt ucu ile mide girişi arasında olduğu görüldü. Yaklaşık 12 saatlik izleme sonunda, direkt grafilerde tüpün hareket etmediğinin görülmesi üzerine tüp pediatrik özofagoskop ile çıkartıldı. İki gün daha burundan CPAP uygulaması sonucunda bebeğin solunum sıkıntısı düzeldi. Genel durumu iyileşen bebek doğumdan sonraki 32. günde taburcu edildi.

Anahtar Sözcükler: Özofagus; yabancı cisim/etyoloji/komplikasyon; bebek, düşük doğum ağırlıklı; bebek, prematür; entübasyon, intratrakeal/yan etki; pozitif basınç respirasyonu/yan etki/enstrümantasyon; solunum yetmezliği/etyoloji.

Ingestion of a foreign body is very rare in newborn infants. Ingestion of the endotracheal tube during nasal continuous positive airway pressure (CPAP) treatment in low birth weight preterm infants is even rarer. A preterm male infant who underwent nasal CPAP treatment on the first postnatal day for prematurity and respiratory insufficiency was found to ingest the distal part of the intubation tube. Direct radiography showed the tube residing between the lower end of the esophagus and the entrance of the stomach. Upon no signs of displacement at the end of 12 hours, it was removed via a pediatric esophagoscope. Nasal CPAP treatment was performed for two more days, after which his respiratory insufficiency improved. He was discharged on the 32nd postnatal day.

Key Words: Esophagus; foreign bodies/etiology/complications; infant, low birth weight; infant, premature; intubation, intratracheal/adverse effects; positive-pressure respiration/adverse effects/instrumentation; respiratory insufficiency/etiology.

Çocuklarda yabancı bir cisim yutma genellikle beş yaşın altında görülür. Yutulan maddeler arasında genellikle madeni para, oyuncak, pil, vb. bulunur. Bunların %85'inden fazlası herhangi bir soruna yol açmadan, kendiliğinden gastrointestinal yol ile atılır; %2'den daha azında ise cerrahi girişim gerekir ve daha önce abdominal ameliyat geçirenlerde ameliyat riskleri

daha fazladır.^[1,2] Çok küçük süt çocuklarında ve yenidoğanlarda yabancı cisim yutulmasına nadir rastlanır; fakat bunlarda komplikasyon riski yüksektir.^[3] Prematür bebeklerde tüp yutulması, burundan sürekli pozitif hava yolu basıncı (continuous positive airway pressure - CPAP) uygulanması sırasında oluşan alışılmadık bir komplikasyondur.

Trakya Üniversitesi Tıp Fakültesi, Çocuk Sağlığı ve Hastalıkları Anabilim Dalı, (Duran, Uzm. Dr.; Vatansever, Yrd. Doç. Dr.; Acunaş, Prof. Dr.); Çocuk Cerrahisi Anabilim Dalı, (İnan, Yrd. Doç. Dr.).

İletişim adresi: Dr. Rıdvan Duran. Trakya Üniversitesi Tıp Fakültesi Çocuk Sağlığı ve Hastalıkları Anabilim Dalı, 22030 Edirne.

Tel: 0284 - 235 76 41 Faks: 0284 - 235 23 38 e-posta: ridvan_duran@yahoo.com

Çok nadir rastlanması nedeniyle, burundan CPAP uygulaması sırasında entübasyon tüpünün uç kısmını yutan bir prematür bebek sunuldu.

OLGU SUNUMU

Otuz üç yaşındaki annenin ilk gebeliğinden, özel bir hastanede ikiz eşi olarak 33. haftada sezaryen ile doğan bir günlük erkek bebek, prematür doğum ve solunum sıkıntısı nedeniyle fakültemize sevk edildi. İn vitro fertilizasyon ile gebe kalan annenin takiplerinin özel bir hekim tarafından yapıldığı, gebeliğinin üçüncü ayında kanama ve son bir aydır genital akıntısı olduğu öğrenildi. Bebeğin APGAR skorunun 1. dk 3, 5. dk 8 olduğu bildirildi.

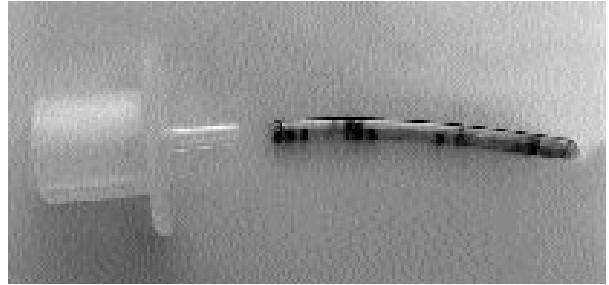
Fizik muayenede bebeğin vücut ağırlığı 1650 gr (10-50. P), boy 45 cm (50-90. P), baş çevresi 29 cm (50. P) ölçüldü. Kulakla duyulan inlemeleri ve belirgin çekilmeleri vardı. Alt ekstremitelerinde ekimoz alanları vardı. Geliş transfontanel ultrasonografisinde, evre 2 intraventiküler kanama gözlemlendi. Bilgisayarlı beyin tomografisinde, travmatik doğuma bağlı olduğu düşünülen her iki kaudat nükleus başında akut hematoma ve oksipital boynuzlarda seviye oluşturan intraventiküler kanama saptandı. Kan gazında karbon dioksit retansiyonunun olması, akciğer filminde radyopak görünüm saptanması nedeniyle bebek ventilatöre bağlandı. Sürfaktan uygulandı. Beş gün ventilatörde takip edildikten sonra burundan CPAP uygulanmaya başlandı.

Nazal prong temin edilemediği için, 2 mm iç çapa sahip entübasyon tüpünün uç kısmından kesilen 4 cm'lik parçanın tekrar bağlantı kısmına takılması ile oluşan düzenek (Şekil 1) ile hasta CPAP'ye alındı. Yaklaşık beş saat sonra bağlantı ucundaki tüp kısmının (Şekil 1) bulunmadığı saptandı. Bebeğin kendiliğinden çıkan tüpü yutmuş olabileceği düşünülerek çekilen direkt grafide, tüpün özofagus alt ucu ile mide girişi arasında olduğu görüldü (Şekil 2). Yaklaşık 12 saatlik izleme sonunda, direkt grafilerde tüpün hareket etmediği görülerek çıkartılmasına karar verildi. Özofagus alt ucu ile mide girişi arasında olduğu görülen tüp 2.5 numara fleksibl olmayan pediyatrik özofagoskop ile çıkartıldı. İki gün daha burundan CPAP uygulanan ve solunum sıkıntısı düzelen olgunun intraventiküler

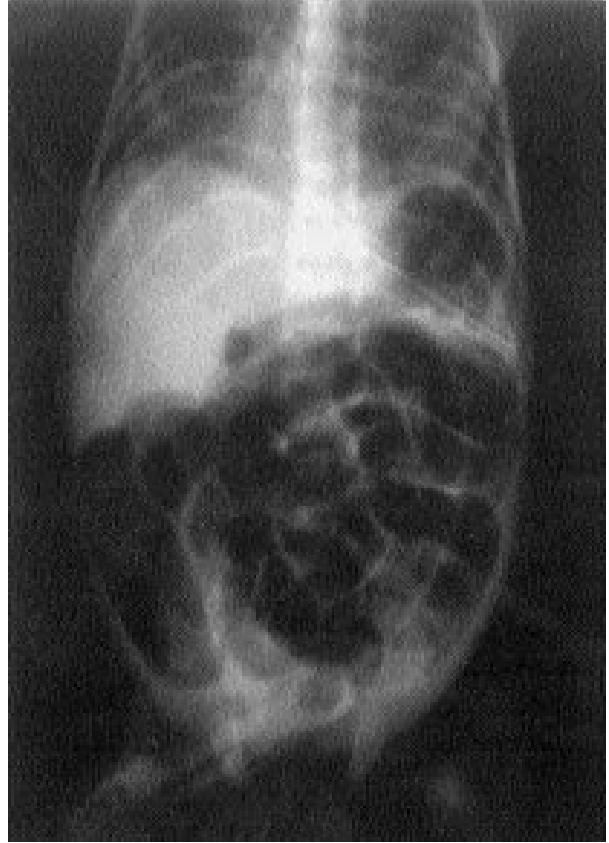kanamasında gerileme saptandı. Genel durumu iyileşen bebek doğumdan sonraki 32. günde taburcu edildi.

TARTIŞMA

Sürekli pozitif hava yolu basıncı, spontan solunumu olan bir hastada solunum yollarına hem inspiryum hem de ekspiryumda sürekli basınçlı hava verilmesidir. Endotrakeal veya burundan uygulanabilir. Burundan CPAP'ye bağlı sekresyon nedeniyle burun tıkanıklığı,



Şekil 1. Bebek tarafından yutulan tüpün de içinde bulunduğu nazal CPAP düzenegi.



Şekil 2. Yutulan tüpün direkt grafideki görünümü.

pnömotoraks, intraventriküler kanama, mide dilatasyonu ve rüptürü gibi komplikasyonlar gelişebilir.^[4] Ayrıca, prematür bebeklerde tüp yutulması gibi alışılmadık komplikasyonlarla da karşılaşılabilir.

Yenidoğanlarda yabancı cisim yutulmasına nadir rastlanır.^[3] Sunulan olguya benzer şekilde, Peck ve ark.^[5] burundan CPAP uygulaması sırasında metal bağlantısından çıkan tüpü yutan düşük doğum ağırlıklı bir prematür olgu bildirmişlerdir. Anılan olguda mideye giden tüpün ilerlemediği görülmüş ve sekiz gün sonra 3.5 mm pediyatrik fiberoptik bronkoskop ile çıkarılmıştır. Tander ve ark.^[6] ise taze üzüm yutması nedeniyle incebağırsak tıkanıklığı oluşan iki günlük bir yenidoğan bildirmişlerdir.

Özofagusta bulunan yabancı cisimler, diğer gastrointestinal bölgelerdekinden farklılık gösterir. Ödem, enflamasyon, ayrıca yabancı cismin kendine bağlı erozyon ve perforasyon riski yüksektir. Tükürük salgısında artma, kusma, hematemez ve solunum sıkıntısına neden olabilir. Bu nedenle yabancı cismin, yutulduktan bir süre sonra hala aynı yerde duruyorsa çıkartılması gerekir.^[1,7] Halit ve Günaydın^[3] 20 günlük bir erkek bebekte, yutulduktan sonra özofagusta takılıp kalan bir yabancı cismin özofagoskop ile çıkartıldığını bildirmişlerdir. Olgumuzda da yutulan tüp 12 saat sonra özo-

fagus alt ucunda takılıp kaldığı için özofagoskop ile çıkartıldı.

Sonuç olarak, düşük doğum ağırlıklı prematür bebeklerde burundan CPAP uygulaması sırasında oluşan tüp yutulması alışılmadık bir durumdur. Bunun önlenmesi için, burundan CPAP için bağlantı kısmı bulunan entübasyon tüpü yerine, bağlantı yerine takılan ve çıkması zor olan 8 numara besleme tüpü veya nazal prong kullanmak uygun olacaktır.

KAYNAKLAR

1. Kaye RD, Towbin RB. Interventional procedures in the gastrointestinal tract in children. *Radiol Clin North Am* 1996;34:903-17.
2. Suita S, Ohgami H, Nagasaki A, Yakabe S. Management of pediatric patients who have swallowed foreign objects. *Am Surg* 1989;55:585-90.
3. Halit V, Gunaydin S. An unusual foreign body swallowed by a newborn causing respiratory distress. *Acta Gastroenterol Belg* 1993;56:359-60.
4. Üçsel R. Yenidoğanda mekanik ventilasyon. In: Karaböcüoğlu M, Köroğlu TF, editörler. *Pediyatrik mekanik ventilasyon*. 1. baskı. İstanbul: Çapa Tıp Kitapevi; 2003. s. 85-104.
5. Peck DJ, Tulloh RM, Madden N, Petros AJ. A wandering nasal prong - a thing of risks and problems. *Paediatr Anaesth* 1999;9:77-9.
6. Tander B, Baskin D, Mutlu G, Sever N, Bulut M. An unusual foreign body in the bowel lumen causing obstruction in a neonate. *J Pediatr Surg* 1999;34:1289-90.
7. Gilchrist BF, Valerie EP, Nguyen M, Coren C, Klotz D, Ramenofsky ML. Pearls and perils in the management of prolonged, peculiar, penetrating esophageal foreign bodies in children. *J Pediatr Surg* 1997;32:1429-31.