

## **KOLEDOK KİSTİ: OLGU BİLDİRİŞİ**

Ferhat GEGA\*, Rakıp TAŞ\*, Aydın ALTAN\*\*

### **ÖZET**

Koledokal kist az rastlanan bir klinikopatolojik durumdur. Ultrasonografi, kompü-terize tomografi ve endoskopik retrograd kolenjiopankreatikografi gibi modern teşhis yöntemlerinin kullanılması ile son zamanlarda teşhis edilme sıklığı artmıştır. Kadınlarda sık görülür ve sıklıkla bebeklik veya erken çocukluk döneminde teşhis edilirler. Karın ağrısı sebebiyle kliniğimize başvuran ve yapılan ultrasonografik ve kompü-terize tomografik tetkiklerinde koledoga uyan bölgede kistik oluşum saptanan hastaya koledokokis-tojejunostomi yapıldı. Bu vaka nedeniyle koledok kistinin teşhis yöntemleri ve tedavi prensipleri güncel literatür ışığında tartışıldı.

Anahtar Kelimeler: Koledokal kist, primer kist eksizyonu, internal drenaj.

### **SUMMARY**

#### **CHOLEDOCHAL CYST: A CASE REPORT**

Choledochal cyst is a rare clinicopathological entity. It has been increasing in frequency since modern diagnostic techniques introduced to routine such as ultrasonography, computed tomography and endoscopic retrograde cholangiopancreatography. It is frequently seen in females and usually diagnosed during infancy and childhood.

In this paper, a choledochal cyst was diagnosed in a girl 15 years-old who was admitted to our department with the complaints of abdominal pain. The diagnosis was established by ultrasonographic and computed tomographic examinations. The diagnostic examinations and surgical procedures are also discussed within the light of literature.

Key words: Choledochal cyst, primary cyst excision, internal drainage.

### **GİRİŞ**

Koledok kistleri ilk kez 1723 yılında Vater tarafından tarif edildikten sonra, tedavi amacıyla ilk kist rezeksiyonu 1924 yılında McWhorler tarafından gerçekleştirilmiştir (1). Etiyolojisi henüz tam olarak anlaşılamamış olan koledok kistleri, intrahepatik safra yollarından koledogun son kısmına kadar bilier sistemin herhangi bir yerinde bulunabilir. Hastaların

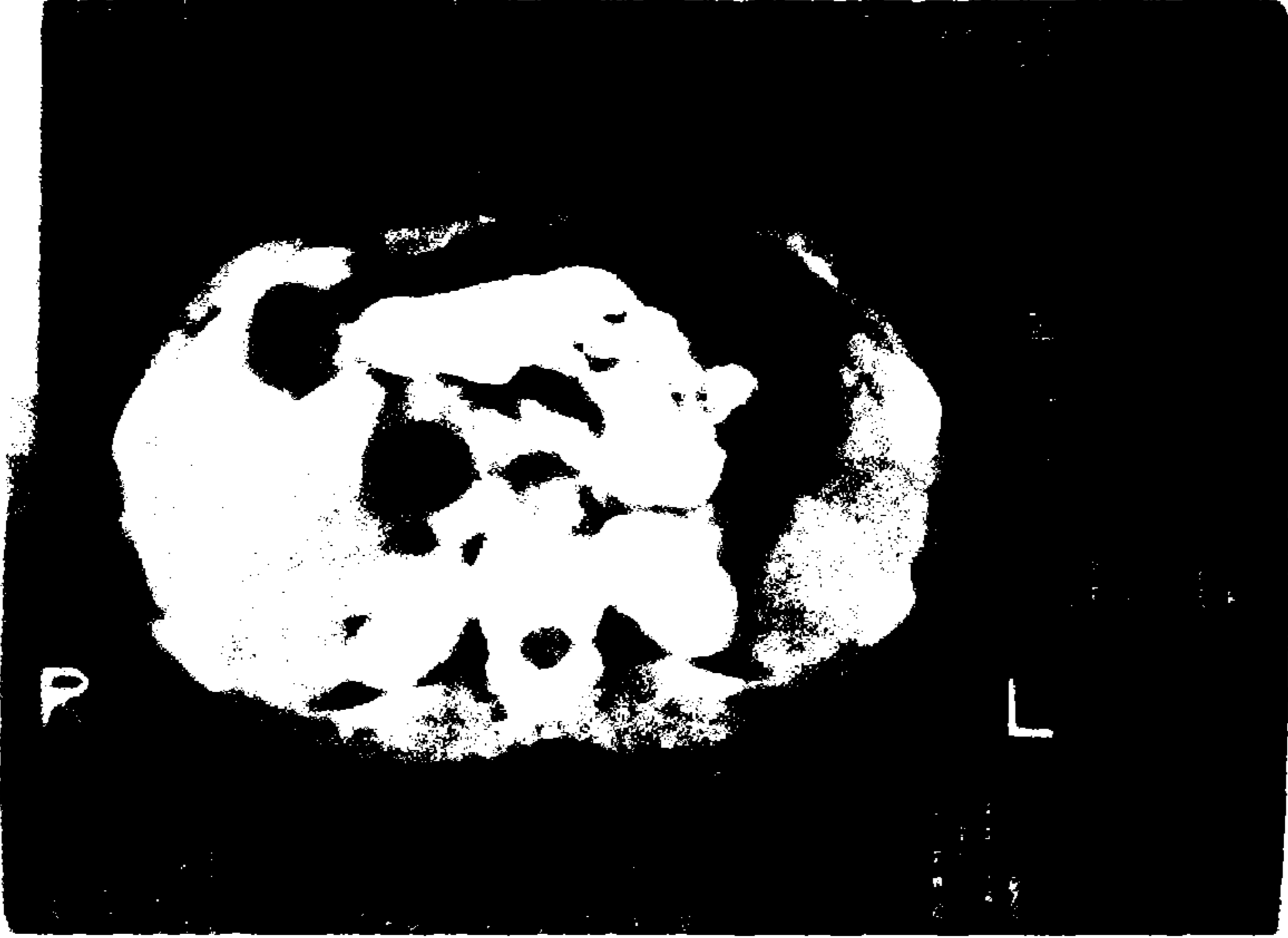
\* T.Ü. Tıp Fakültesi, Genel Cerrahi Anabilim Dalı, Araştırma Görevlisi, EDİRNE.

\*\* T.Ü. Tıp Fak. Genel Cerrahi Anabilim Dalı, Öğretim Üyesi, EDİRNE.

bir kısmında pankreatikobilier bileşke anomalileri, hepatobilieri ve pankreas hastalıkları birlikte olabilir. AlansonLej'in 1959 yılında koledok kistleri için yaptığı sınıflandırmaya 1977 yılında Todani ve arkadaşlarının yaptığı eklerle oluşturulan sınıflandırma bugün yaygın olarak kullanılmaktadır (1, 2, 3). Ağrı, karında kitle ve sarılıktan oluşan klasik triada aynı anda rastlamak zordur. Uzun süre tedavi edilmeden kalırsa malign dejenerasyon için büyük bir risk oluşturduğu ifade edilmektedir. Bunun dışında safra taşı, kolanjit, pankreatit, siroz ve portal hipertansiyon gibi sekellerin ortaya çıkması kaçınılmazdır (3-6).

## OLGU

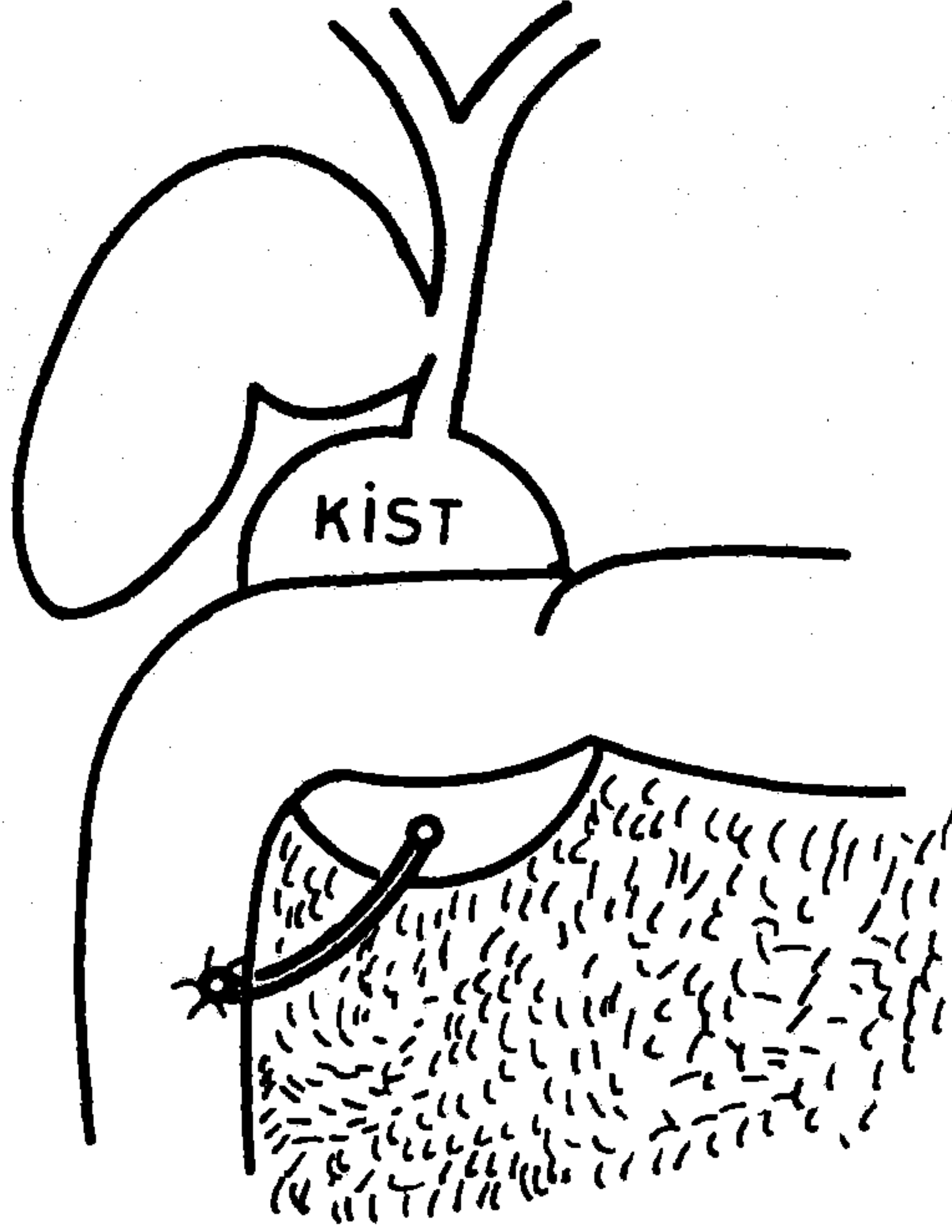
15 yaşında bir kız çocuğu olan hasta, karın ağrısı, bulantı ve kusma şikayetleri ile 15.2.1991 tarihinde kliniğimize yatırılmıştır (Prot. No 576). Karın sağ üst kadranında bir yıldan beri devam eden ve zaman zaman ortaya çıkan kolik tarzında ağrıları olmaktadır. 6 ay önce bir başka hastanede yapılan incelemeler sonucunda karaciğer sağ üst kadranında kistik oluşum saptanarak karaciğer hidatik kisti düşünülmüş ve opere edilmiş. Laparatomide herhangi bir patoloji saptanmadığı ifade edilerek taburcu edilmiş. İki aylık şikayetsiz bir dönemden sonra hastanın aynı şikayetleri tekrarlanmış. Fizik muayenesinde göbek üstü median insizyon nedbesi dışında bir özellik saptanmadı. Sarılık, akolik gaita ve koyu renk idrar çıkışı olmamış. Bu arada zaman zaman yüksek ateşli dönemler geçirmiş. Kliniğimizde yapılan ultrasonografik incelemede safra kesesinin inferior ve medialinde kenarları düzenli, anekoik, tabanında multipl kalsifikasyonlar içeren 6x8 cm boyutlarında kitle ve komputeriye aksiyal tomografide karaciğerin medial kenarı ile pankreas başı arasında çevresi kontrast tutan, içerisinde multipl hipodens oluşumlar bulunan kistik yapı saptandı (Resim 1). Hemotolojik ve biokimyasal laboratuvar sonuçları normal bulundu. Hasta koledokal kist ve pankreatik kist ön tanıları ile opere edildi. Eksplorasyonda koledok distalinde kistik ön tanıları ile opere edildi. Eksplorasyonda koledok distalinde kistik genişleme saptandı. Safra kesesinden yapılan intraoperatif kolanjiografide kistik genişlemenin varlığı görüldü (Resim 2). Kistotomi yapıldığında koledoğun kist içine açıldığı saptandı. Kistin distal kısmı pankreas içine gömülü idi (Şekil 1). Kist içinde çok küçük multipl safra taşları vardı. Treitz'dan 20 cm'lik jejunum ansı getirilerek koledokokistojejunostomi+Roux-en Y tarzında anastomoz yapıldı. Bu olguda görülen koledok kisti tip I ve tip III'ün bir kombinasyonu şeklindeydi. Hasta postoperatif 10. gün taburcu edildi.



**Resim 1.** Koledok kistinin kompüterize tomografide görünümü. Orta hattın sağında pankreas başı üzerinde hipodens yuvarlak ve düzgün kenarlı bir alan olarak izlenmektedir.



**Resim 2.** Safra kesesinden yapılan intraoperatif kolenjiografide, koledok kisti safrakesesine komşu olarak görülmektedir.



Şekil 1. Koledok kisti komşu organlarla olan durumuna göre şematize edilmiştir.

## TARTIŞMA

Nadir görülen koledok kistlerinin doğru tanı sıklığı kullanılan modern diagnostik yöntemlerle giderek artmaktadır (5, 7). Japonya'da diğer ülkelere göre daha sık görüldüğü bildirilmektedir (3, 5, 7, 8). Olguların çoğunluğunu yeni doğanlar ve çocuklar oluşturmaktadır (5, 7). Yine olguların %60'ı 10 yaşın altındadır (6). Ancak hastanın erişkin olması koledok kistini ekarte ettirmez. Bir seride 23 hastanın 13'ünün (%57) 20 yaşın üzerinde olduğu bildirilmiştir (5). Kadınlarda erkeklerde 4 kat daha sık görülmektedir (4).

Etyoloji tartışmalıdır. Konjenital veya safra kanallarındaki bir anomaliye bağlı olup olmadığı tam olarak bilinmemektedir (5). Olguların %36-90'ında bir anomali veya normalden uzun (1,5 cm) ortak bilier kanal bildirilmiştir (4, 5). Diğer etyolojik faktörler arasında atrezi, stenoz ve terminal koledokun fibrozisi yer alır. Koledok kistlerinin pankreatikobilier sistem bozukluklarının bir parçası olduğuna inanılmaktadır (5).

Bizim vakamızda distalde uzun ve dar bir koledok kanalı saptandı (Resim 2).

En sık rastlanan semptom sağ hipokondriumda ağrıdır. Sarılık ve karında ele kitle buna eşlik edebilir (3, 5, 7). Bulantı, kusma ve yüksek ateş görülebilir. Çocuklarda en sık rastlanan semptom karında kitledir (%64). Laboratuvar testlerinin koledik kistlerinin tanısında fazla bir yeri yoktur (5). Bizim olgumuzda sarılık olmamıştı.

Koledok kistleri ile ilgili yapılan birçok sınıflandırmadan bugün; Alonso-Lej ve arkadaşları tarafından yapılan sınıflandırma kabul görmektedir. Buna göre; Tip I: Koledoğun kistik dilatasyonu, Tip II: Koledoğun divertikülü, Tip III: Koledokosel (intraduodenal koledoğun dilatasyonu), Tip IV: İntra ve ekstrahepatik kistlerin birlikte bulunmasıdır. En sık tip I görülür (%65-77.7) (1, 3, 6, 8). Todani ve arkadaşları, tip I kisti üç gruba ayırdılar ve yalnız intrahepatik kanalların genişlemesine de tip V (Caroli hastalığı) dediler (2, 6, 7). Bizim vakamız intrapankreatik koledoğun proksimal kısmı ile koledoğun safra kesesine açıldığı yere kadar olan bölümünün dilatasyonu şeklinde idi (Tip I ve III) ve mukozal yapı mevcuttu.

Koledok kisti duvarının çoğunu fibröz bağ dokusu oluşturur (8). Tip I ve II'de epitel yapı olmadığından kanserleşme daha sık görülürken, genelde mukozal yapıya sahip olan Tip III'de ise pankreatit atakları daha sık görülmektedir (9).

Safra yollarının ultrasonografisi %97 oranında doğru tanı sağlar. Bunun yanında kompüterize aksiyal tomografi, endoskopik retrograd kolanjiopankreatikografi ve peroperatuar kolanjiografi tanı yöntemi olarak sıklıkla ve başarı ile kullanılmaktadır (3-8). Tip III'ün tanısında safra yolları sintigrafisinin yararlı olduğu gösterilmiştir. Sarılıklı hastalarda perkütan transhepatik kolanjiografi, anjiografi ve hipotonik duodenum grafisi gibi yöntemler uygulanabilir (5).

Bu hastalarda sarılık, tekrarlayan kolanjit, safra taşı, kist rüptürü, hepatik fibrozis, siroz ve portal hipertansiyon gibi ciddi komplikasyonlar görülebilir (3-8). Kanserleşme insidansı %3'tür ve bu oran yaş ilerledikçe artmaktadır (6).

Koledok kistlerinin tedavisinde bugün iki yol izlenmektedir (6). Birincisi koledok kistini yerinde bırakan kistoenterostomi girişimleri, ikincisi ise, koledok kistinin tamamen çıkarılması yani kist eksizyonudur.

Kistoenterostomi girişimlerinden sonra anastomoz darlığı, safra stazı, tekrarlayan kolanjit, safra taşı oluşumu, pankreatit, maligniteye dönüşüm gibi komplikasyonlar %30-58 olguda görülebilmektedir (3,8). Bu komplikasyonlar reoperasyon olasılığını artırmaktadır. Kist eksizyonundan sonra morbidite daha düşüktür ve kolanjite bağlıdır (8). Mortalite, değişik ameliyat yöntemlerinin uygulandığı Japonya'da %9.9 olarak bildirilmiş ve eksizyona oranla koledokokistoduodenostomi ve Roux-en Y koledokokistojejunostomi yapılanlarda daha fazla olduğu bildirilmiştir. Bu tür sonuçlar ise kistin eksizyonunu ön plana çıkarmaktadır (3,5,7,8). Kistin eksizyonu, potansiyel kanser kaynağını ortadan kaldırır, fakat safra yollarının başka bir yerinde kanser gelişme riskini yok etmez (5).

Tip I ve Tip II'de koledok kistinin total eksizyonu, postoperatif komplikasyonları, kanser ve kolanjit gelişme riskini azalttığından dolayı destek görmektedir. Bunlarda bilier rekonstrüksiyon güvenle uygulanabilir ve mortalite %0-7 olarak bildirilmiştir (9). Tip III'de ameliyat yöntemi kistin ve hastanın durumuna göre seçilebilir. Ampullanın kistin içine açıldığı durumlarda parsiyel kist eksizyonu, küçük kistlerde sfinkteroplasati ve endoskopik eksizyon, drenaj, rezeksiyon veya safra ve pankreas kanallarının duodenuma anastomozu uygulanmaktadır (5,6,9). Tip IV de ekstrahepatik kistin eksizyonu, eğer intrahepatik kist sol lopta sınırlı ise lobektomi uygulanabilir (5). Ancak ekstrahepatik kistin eksizyonundan sonra intrahepatik akım genellikle düzelmektedir. Tip V'de ise cerrahi girişimlerin bir faydası yoktur. Çünkü uygulanan drenaj yöntemlerinden sonra tekrarlayan kolanjit ve kanserleşme bildirilmiştir (5,6).

Bizim olgumuzun Tip I ve III'ün bir kombinasyonu olması, mukozal yapının bulunması nedeniyle Roux-en Y tarzında koledokokistojejunostomi tercih edilmiş ve hastanın bugüne kadar yapılan takiplerinde bir şikayeti olmamıştır.

#### KAYNAKLAR

1. Alanso-Lej F., Rever W.B., J.R., Pessagno D.J.: *Choledochal cysts, With a report of two and analysis of 94 cases.* Surg Gynecol Obstet 108: 1-30, 1959.
2. Todani T., Watanabe Y., Narusue M., Tabuchi K., Okajima K.: *Congenital Choledochal cysts.* Am J Surg 134: 263-9, 1977.
3. Tan K.C., Howard E.R.: *Choledochal cyst: A 14 years surgical experience with 36 patients.* Br J Surg 75(9): 892-895, 1988.

4. **Nagate E., Sakai K., Kinoshita H., Hirohashi K.:** *Choledochal cyst: Complications of anomalous connection between the choledochus and carcinoma of the biliary tract.* World J Surg 10: 102-110, 1986.
5. **Lopez R.R., Pinson C.W., Campbell J.R., Harrison M., Katon R.M.:** *Variation in management based on type of choledochal cyst.* Am J Surg 161(5): 612-615, 1991.
6. **Howard E.R.:** *Choledochal Cysts.* In: Schwartz SI, Ellis N, eds. *Maingot's Abdominal Operations.* 9 th edit. Vol: 11 Newyork. *Prentice-Hall International Inc,* 1365-1379, 1990.
7. **Yamaguchi M.:** *Congenital Choledochal cyst.* Analysis of 1433 patients in the Japanese literature. Am J Surg 140 (11): 653-657, 1980.
8. **Lilly J.R.:** *The Surgecal Treatment of Choledochal cysts.* Surg Gynecol Obstet 149(1): 36-42, 1979.
9. **Neşsar M.:** *Koledok kisti.* Ulusal Cerrahi dergisi 4(2): 67-68, 1988.