

# Muskulokütan Sinirin Brakiyalis Dalının Medyan Sinirin Posterior Fasiküler Grubunun Nörotizasyonunda Kullanılabilirliğinin Araştırılması: Kadavra Çalışması

*An Investigation on the Feasibility of Neurotization of Posterior Division of Median Nerve with Brachialis Branch of Musculocutaneous Nerve: Cadaver Study*

Atakan AYDIN, Hasan Utkan AYDIN, Nurettin OĞUZ<sup>1</sup>

*İstanbul Üniversitesi İstanbul Tıp Fakültesi Plastik, Rekonstrüktif ve Estetik Cerrahi Anabilim Dalı, İstanbul;*

*<sup>1</sup>Akdeniz Üniversitesi Tıp Fakültesi Anatomi Anabilim Dalı, Antalya*

**Başvuru tarihi / Submitted:** 10.08.2008 **Kabul tarihi / Accepted:** 17.09.2008

**Amaç:** Travmatik brakiyal pleksus lezyonlarında el fonksiyonlarının tedaviye rağmen elde edilememesi önemli sosyoekonomik sorunlara yol açmaktadır. Medyan sinirin muskulokütan sinirin brakiyalise giden dalıyla nörotizasyonu son zamanlarda popülerlik kazanmış bir onarım yöntemidir. Bu yöntemin parmak fleksörlerine brakiyalis kasının transferine üstün olup olmadığı netlik kazanmamıştır. İnsan kadavralarında yürüttüğümüz çalışmamız transferi önerilen sinirlerde yapılacak ölçümlerle bu yöntemin olanaklılığını araştırmayı hedeflemektedir.

**Hastalar ve Yöntemler:** Beş taze kadavra (4 erkek, 1 kadın; ort. yaş 46.3) üzerinde 10 üst ekstremité diseksi edilmiş ve ilgili sinirler üzerinde ölçüm yapılmıştır.

**Bulgular:** Medyan sinirin muskulokütan sinirin brakiyalise giden dalıyla nörotizasyonu her olguda olanaklı olamamaktadır. Bunun nedeni medyan sinirin posterior fasiküler grubu ve brakiyalis dalı arasındaki çap uyumsuzluğu ve aralarında direkt koaptasyona izin vermeyecek uzaklık olarak görülmektedir.

**Sonuç:** Anatomik yapıda toplumlar arası farklılıklara bağlı olduğu düşünülen varyasyonlar medyan sinirin muskulokütan sinirin brakiyalis dalı ile nörotizasyonunun genel uygulanabilirliğini azaltmaktadır.

**Anahtar sözcükler:** Nörotizasyon; brakiyalis kası; sinir transferi; tendon transferi.

**Objectives:** The problems encountered during recovery of traumatic brachial plexus injuries despite adequate treatment has important socioeconomic impacts. Neurotization of median nerve with brachialis muscle branch of musculocutaneous nerve has become popular recently. Whether it is superior to transfer of brachialis muscle to finger flexors is still unclear. Our research on human cadavers is aimed at examining the possibility of this nerve transfer by quantitatively describing the courses of related nerves.

**Patients and Methods:** Ten upper extremities of 5 fresh cadavers (4 males, 1 female; mean age 46.3 years) were dissected and measurements were made on related nerves.

**Results:** The neurotization of median nerve with brachialis muscle branch of musculocutaneous nerve is not possible in every case due to the distance between posterior fascicular group of median nerve and the brachialis branch, and the size discrepancy between these two nerves.

**Conclusion:** Frequent variations of the anatomic structure originating from interracial differences decrease the applicability of the neurotization of median nerve with brachialis muscle branch of musculocutaneous nerve.

**Key words:** Neurotization; brachialis muscle; nerve transfer; tendon transfer.

Brakiyal pleksus yaralanmaları, doğum travması, trafik ve iş kazaları gibi nedenlerle genç popülasyonu etkilemesi ve sıklığının giderek artması nedeniyle önemli sosyoekonomik sonuçları olan bir sorundur.<sup>[1]</sup> Brakiyal pleksusun alt trunkusunun hasarı ve bunun restorasyonu el cerrahisi ile uğraşanlar için hala birtakım güçlükler içermektedir. Daha önce önerilmiş olan tedaviler ile elde edilen sonuçların tatmin edici olmaması, genç kuşak araştırmacıları bu konuda alternatif aramaya yönlendirmiştir; konuyla ilgili literatürdeki hızlı artış da bu şekilde açıklanabilir. Ne yazık ki, literatürde önerilen yeni yöntemlerin çokluğu ve çeşitliliği nedeni ile bulguların başka merkezlerde ve başka koşullar altında sınanması her zaman olanaklı olamamaktadır.

Alt trunkus brakiyal pleksus hasarlarında başlıca tedavi seçenekleri, parmak uzun fleksörlerine sınırlı da olsa hareket kazandırmak için yapılan sinir transferleri (nörotizasyon) ve palyatif tendon transferleridir. Nörotizasyon için sıklıkla kullanılan donör sinirler arasında frenik ve interkostal sinirler, karşı C7 (7. servikal sinir) kökü, aksesuar sinir ve servikal pleksus motor dalları yer alır. Bazı seçilmiş olgularda brakiyalis kasına giden muskulokütan sinir dalının transferi yararlı olabilir. Aynı amaçla brakiyalis kasının derin parmak fleksörleri veya ekstansör tendonlara transferi de tercih edilebilir.<sup>[2-4]</sup>

Medyan sinirin (MS) muskulokütan sinirin brakiyalise giden dalıyla (MSBD) nörotizasyonunun parmak fleksörlerine brakiyalis kasının transferine tercih edilip edilemeyeceğine ilişkin tartışmalar sürmektedir. 7-9 Nisan 2008 tarihleri arasında Venedik, İtalya'da düzenlenen Çin-Avrupa Mikrorekonstrüktif Brakiyal Pleksus Cerrahisi Toplantısı'nda da (1. Sinoeuropean Meeting on Brachial Plexus Microreconstructive Surgery) bu konu gündeme gelmiş ve yapılan ankette katılımcıların pek çoğu tendon transferini tercih ettiğini belirtmiştir.

Medyan sinirin MSBD ile nörotizasyonuna ilişkin kadavra çalışmaları ve klinik çalışmalar yapılmış olsa da, bu sinirin değişken yapısı nedeniyle ameliyatlarda karşılaştığımız sorunlardan yola çıkarak bu sinirin anatomisini

ve bu tip bir transferin olanaklılığını sınamayı amaçladık.

## HASTALAR VE YÖNTEMLER

Bu çalışma için 5 taze donmuş kadavrada (4 erkek, 1 kadın; ort. yaş 46.3) 10 üst ekstremité diseksiyon edildi. Diseksiyonlar El ve Üst Ekstremité Cerrahisi Derneği'nin Akdeniz Üniversitesi Tıp Fakültesi Anatomi Anabilim Dalı bünyesinde 30-31 Mayıs 2008 tarihinde düzenlediği "Periferik Sinir Diseksiyon Kursu"nda yapıldı.

Kadavraların boyları ise 1.65 m - 1.75 m arasında saptandı. Önkol proksimali, dirsek ve kol distalinde medyan sinir ve muskulokütan sinirler diseksiyon edildi. Diseksiyonda mikrocerrahi aletler ve lup büyütmesinden faydalandı. Muskulokütan sinirin brakiyalis dalını verdiği nokta işaretlendi ve lateral epikondile olan uzaklığı ölçüldü. Medyan sinirin posterior fasiküler grubunun (MSPFG) büyük bölümünü oluşturan anterior interosseöz sinir önkolda bulunarak retrograd biçimde takip edildi ve posterior fasikül grubu medyan sinirden ayrılarak ortaya kondu. Ölçümler için 0.1 mm hassasiyetle ölçüm yapabilen kumpas kullanıldı.

## BULGULAR

Muskulokütan sinir (MKS), akromiyon ucundan yaklaşık 6-7 cm uzaklıkta korakobrakiyalis kasını deler, kolun orta kısmında verdiği dallar ile biceps brakii kasını innerve eder. Ana trunkus distale ve laterale devam ederek kolun inferior üçte birine ulaşır. Bu seviyede brakiyalis kasına giden motor dallar MKS'nin ana trunkusundan ayrılır. Son olarak, sinir lateral bisipital olukta ilerleyerek subkütan hale gelir ve lateral antebraikiyal alanın duyusunu alır.

Çalışmamızda brakiyalis kasının innervasyon biçimini Zhao ve ark.nın<sup>[5]</sup> tanımladığı biçimde sınıflandı. Tip 1 innervasyonda MKS ana gövdesinden yalnızca bir primer motor dal çıkar ve kasa giren iki ya da üç sekonder dala bölünür. Tip 2'de brakiyalis kası MKS'nin farklı yerlerinden köken alan ve farklı çaplarda iki primer dal tarafından innerve edilir. Buradaki her bir dal brakiyalis kasının farklı bir bölgesini innerve etmektedir. Tip 3'te ise MKS'den ikiden fazla dal çıkar ve brakiyalis kasına dağınık bir

biçimde girer. Diseke edilen ekstremitelerin altı tanesinde tip 1, üç tanesinde tip 2, bir tanesinde ise tip 3 innervasyon izlendi (Şekil 1a).

Muskulokütan sinirin brakiyalis dalının MKS'den ayrılma noktası akromiyondan ortalama 122.7 mm, ortalama MSBD çapı 1.7 mm olarak ölçüldü (Tablo 1). Posterior fasiküler grup lateral epikondilden ortalama 108.4 mm proksimale kadar izlenebildi, izlendiği son noktada çapı ortalama 2.3 mm olarak ölçüldü (Tablo 1).

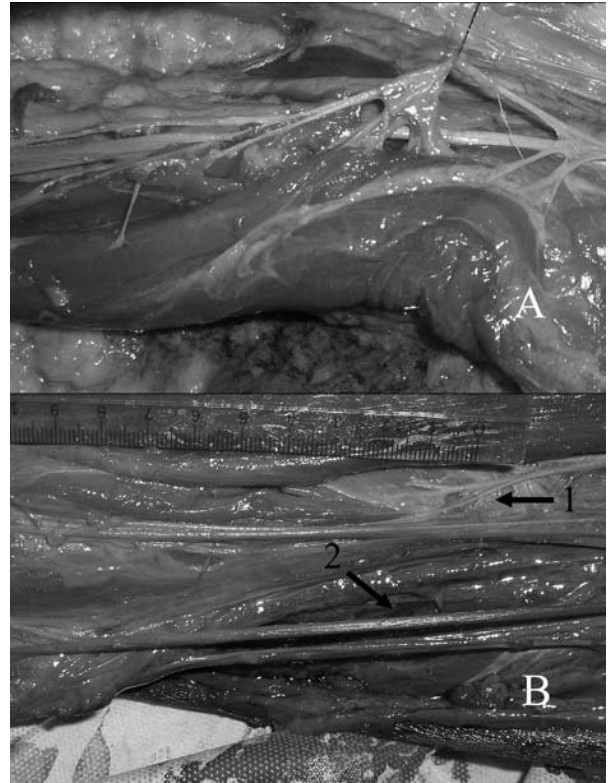
Bu verilere dayanarak medyan sinirin MSBD kullanılarak nörotizasyonuna ilişkin şu olası sorunlar ile karşılaşılabilir:

1. Diseksiyonla ortaya konulan MSBD ve MSPFG arasında direkt koaptasyonu engelleyecek bir boşluk olması olasıdır ve medyan sinirin fasikül gruplarına zarar vermemek için sinir grefti konulması zorunlu hale gelebilir (Şekil 1b).

2. MSBD ve MSPFG arasında anlamlı bir çap farkı mevcuttur ve bu fark özellikle MSBD'nin tip 2 ve tip 3 innervasyonunda belirgin hale gelmektedir (Şekil 1b).

## TARTIŞMA

Brakiyal pleksus, alt dört servikal (C5-C8) ve birinci torasik (T1) ventral spinal sinir kökünden kaynak alan bir sinir grubudur. Üst ekstremitenin majör sinirleri (medyan, ulnar, radyal,



Şekil 1. (a) Muskulokütan sinirin brakiyalis kasını innerve ederken verdiği ikiden fazla dal (tip 3 innervasyon) (b) Muskulokütan sinirin brakiyalis dalı (1. okla gösterilmiş) ve medyan sinirin posterior fasiküler grubu (2. ok) arasındaki uzaklık ve çap farkı.

muskulokütan ve aksiller sinir) bu pleksusun uç dallarıdır.<sup>[1]</sup> Üst ekstremitenin diğer sinirleri de brakiyal pleksusun farklı noktalarından ayrılır.

Tablo 1. Posterior fasiküler grubun (PFG) izlendiği en proksimal noktanın ve brakiyalis kasının dallanma noktasının lateral epikondile uzaklığı

Olgu	PFG'nin izlendiği en proksimal nokta	Brakiyalis kasının dallanma noktası	MSPFG çapı	MSBD çapı
1	133	154	2.5	2.0
2	89	113	2.0	3.0
3	105	108	2.5	2.5
4	130	154	2.6	1.5
5	116	138	2.7	8.0
6	77	96	2.3	1.0
7	131	149	2.1	0.9
8	89	105	2.0	1.5
9	124	122	2.3	2.0
10	90	88	2.4	2.2
Ort.±SS (mm)	108.4±21	122.7±24.6	2.3	1.7

MSPFG: Medyan sinir posterior fasiküler grubu. MSBD: Muskulokütan sinirin brakiyalis dalı.

Brakiyal pleksusta izlenen yaralanmanın ciddi- yetine göre üç tip sinir hasarı bulunur: avülsiyon, ruptür ve nöropraksi. Pleksusun pregangliyonik seviyede hasarlanması ile oluşan avülsiyon tipi yaralanmada, gangliyonun spinal korda yakınlığı ve motor hücre gövdesinin spinal kord içinde yer almasından ötürü spontan iyileşme izlenmez ve direkt onarım imkansızdır. Bu hasarın rekonstrüksiyonu yalnızca mikrocerrahi sinir transferleri ile yapılabilir. Postgangliyonik ruptür durumunda ise nöral hasar bölgesinin dışında rekonstrükte edilebilir bir distal ve proksimal sinir mevcuttur. Bu çeşit kompleks sinir hasarları sinir greftleri ile onarılabilir.<sup>[4]</sup>

Anatomik yerleşime göre brakiyal pleksus hasarı üst veya total pleksus felci olmak üzere iki sınıfta incelenebilir.

Üst pleksus felci C5 ve C6, bazen de C7 köklerini ilgilendirir. Erb paralizisi olarak da adlandırılan bu durum brakiyal pleksus hasarının en sık tipidir. Total pleksus felcinde C8 ve T1 köklerindeki hasar baskındır (Klumpke paralizisi), temel özellikleri elde kavramanın zayıf oluşu yanı sıra proksimal kasları kısmen etkilemesidir.

Sinir onarımı cerrahisi spektrumu içinde nöroliz, nöroma rezeksiyonu ile sinir grefti uygulaması ve sinir transferleri yer alır. Nörolizin etkinliği ve kullanımı kısıtlıdır ve sinir liflerinin büyük bölümünün devamlılığını koruduğu "devamlılık arz eden nöromalarda" (neuroma in continuity) kullanılabilir. Diğer durumlarda nöroma rezeksiyonu sonrası aradaki boşluk sinir greftleri ile onarılır. Sinir grefti olarak en çok sural sinirden yararlanılır.

Motor sinir transferi (nörotizasyon) proksimalde sağlıklı bir sinir güdüğünün bulunmadığı ya da bu güdüğe ulaşmanın mümkün olmadığı durumlarda, özellikle de avülsiyon tipi hasar durumunda kullanılır. Donör sinir alternatifleri arasında spinal aksesuar sinir, interkostal sinirler, frenik sinir ve kontralateral C7 yer alır.

Brakiyal pleksusun alt trunkus uç dalları olan medyan ve ulnar sinir yaralanmalarında elde edilen sonuçlar yeterince başarılı olamamaktadır. Bunun en büyük nedeni yaralanma/onarım bölgesinden başlayan sinir rejenerasyonunun

hedef kaslara olan uzaklığı ve rejenerasyon tamamlanana kadar geçen sürede oluşan kas atrofileridir. Bunun önüne geçmek için son yıllarda proksimalden çok distal nörotizasyonlar tercih edilmektedir. Bunlar arasında interkostal sinir transferi, frenik sinirin endoskopik olarak diyafragma kasına girdiği yerden alınıp medyan sinire verilmesi ve üst trunkustan köken alan muskulokütan sinirin biceps dalı korunarak brakiyalis kasına giden motor dalının medyan sinirin anterior interosseöz dalına verilmesi sayılabilir.<sup>[6-9]</sup>

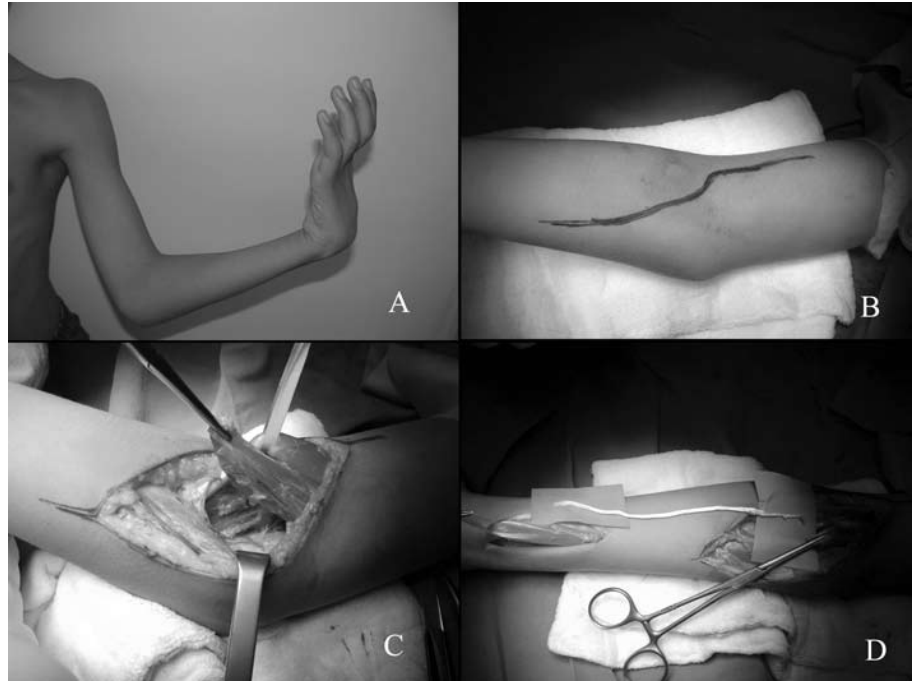
Medyan sinirin üç fasiküler grubu bulunmaktadır. Anterior fasiküler grup pronator teres ve fleksör karpi radyalise giden dallardan oluşur. Posterior grup ise daha çok anterior interosseöz sinir ve palmaris longusa giden dallar ile yüzeysel ve derin parmak parmak fleksörlerine giden bazı çok ince dallar taşır. Son olarak, orta fasiküler grup daha çok ele ve yüzeysel parmak fleksörlerine giden dalları içerir. Bu grup kolun distalinde, anterior ve posterior fasiküler gruplar ayrıldıktan sonra medyan sinirin ana kısmını oluşturur.

Muskulokütan sinirin brakiyalis dalı anatomisi pek çok kadavra çalışmasında detaylı bir biçimde ortaya konmuştur ve bu sinirin medyan sinire transferini tarif eden olgu serileri bildirilmiştir.<sup>[8,9]</sup>

Bu yayınlarda bahsedilen tekniklerde MBSD ve MSPFG arasında direkt koaptasyonun sorunsuz bir biçimde sağlanabileceği bildirilmiş olsa da biz bunun bir kural olarak görülmemesi gerektiği görüşündeyiz.

Çalışmamıza dahil edilen kadavralarda MBSD, muskulokütan sinirden lateral epikondilin ortalama 122.7 mm proksimalinde ayrılmaktadır. Tip 2 ve tip 3 innervasyon literatüre göre daha sık gözlenmektedir, bu gözlemimiz yaptığımız kadavra çalışması yanı sıra peroperatif gözlemlerimize de dayanmaktadır. Medyan sinirin posterior fasiküler grubunun büyük bölümü anterior interosseöz sinire giden lifleri içerir ve çalışmamıza göre lateral epikondilden 108.4 mm proksimale kadar anlamlı bir bütün biçiminde izlenebilmektedir. Bu durum sorunsuz direkt koaptasyonu olanaksız hale

**Şekil 1.** (a) Brakial pleksus palsili hastanın ameliyat öncesi görüntüsü. (b) Brakiyalis kasının parmak fleksörlerine transferi için planlanan insizyon (c) Brakiyalis kasının diseksiyonla ortaya konması. (d) Tendon greftinin brakiyalis kası ile parmak fleksörleri arasına yerleştirilmesi.



getirmektedir. Böyle bir durumda ancak kabaca medyan sinirin çoğunlukla anterior interosseöz sinire gittiği düşünülen kısmına bir koaptasyon yapılabilir. Bu koşullar altında yapılan bir koaptasyon, medyan sinirin parsiyel olarak işlev gördüğü durumlarda sağlam fasiküllerin zarar görmesi riskini beraberinde getirir.

Medyan sinirin posterior fasiküler grubunu MSBD ile nörotize etmeyi planladığımız iki olguda direkt koaptasyonun anatomik nedenlerle olanaklı olamaması nedeni ile brakiyalis kasının tendon grefti ile derin parmak fleksörlerine (derin parmak fleksörleri [FDP] ve başparmak fleksörü [FPL]) transferini tercih ettik. Buna benzer durumların pek çok meslektaşımızca da yaşandığı bilinmektedir. Distal nörotizasyon teorik olarak büyük fayda sağlayabilecek bir girişim olarak değerlendirilebilirse de, peroperatif karşılaşılan anatomi, pek çok kez bu girişime olanak vermemektedir. Bu nedenle tendon transferi seçeneğinin cerrahın dağarcığında yer alması zorunludur.

Önkol kaslarına brakiyalisin transferi, parmak ve el bileği fleksiyonu ile el bileği ekstansiyonunun restorasyonunda etkili bir stratejidir (Şekil 2a). Bu teknikte antekübital fossadan oblik bir insizyonla girilerek brakiyal damarlar ile

medyan sinir arasında yer alan brakiyalis kası diseke edilir (Şekil 2b). Brakiyalis kası fleksiyon restorasyonu amacıyla kullanılacaksa, tendon grefti bowstring deformitesini engellemek için yüzeysel parmak fleksörlerinin altından geçirilir ve ikinci bir insizyondan çıkarılarak FDP'ye ve FDP'lere transfer edilir (Şekil 2c, d). Bu tip bir tendon transferinin avantajları arasında sonuçun hemen görülür olması ve sinir transferine göre daha tutarlı sonuçlar vermesi yer alır.<sup>[10]</sup>

Elde ettiğimiz ölçüm ve innervasyon tiplerinin bu konuda yayınlanmış bazı makalelerle çelişir gözükmesini bu makalelerin temel aldığı toplum ile kadavralarımızın köken aldığı toplum arasında antropometrik ölçümler açısından fark olmasına dayandırmaktayız.

Sonuç olarak bu tip bir nörotizasyonun her toplumda uygulanabilirliğinin farklı olacağı bilinmelidir ve brakiyalis kasının derin parmak fleksörlerine transferinin çoğu olguda daha iyi bir alternatif olabileceği göz önünde bulundurulmalıdır.

#### Teşekkür

Bu çalışma İstanbul Üniversitesi Bilimsel Araştırma Projeleri Komisyonu'nca desteklenmiştir.

## KAYNAKLAR

1. Songcharoen P. Etiology. In: Gilbert A, editor. Brachial plexus injuries. 1st ed. London: Martin Dunitz; 2001. p. 47-50.
2. Hentz VR, Doi K. Traumatic brachial plexus injury. In: Green DP, Hotchkiss RN, Pederson WC, Wolfe SW, editors. Green's operative hand surgery. 5th ed. Philadelphia: Elsevier/Churchill Livingstone; 2005. p. 1319-71.
3. Bonnard C, Narakas A. Restoration of hand function after brachial plexus injury. Hand Clin 1995;11:647-56.
4. Merle M, Lim A. Surgical techniques: neurolysis, sutures, grafts, neurotizations. In: Gilbert A, editor. Brachial plexus injuries. 1st ed. London: Martin Dunitz; 2001. p. 51-6.
5. Zhao X, Lao J, Hung LK, Zhang GM, Zhang LY, Gu YD. Selective neurotization of the median nerve in the arm to treat brachial plexus palsy. An anatomic study and case report. J Bone Joint Surg [Am] 2004;86:736-42.
6. Palazzi S, Palazzi JL, Caceres JP. Neurotization with the brachialis muscle motor nerve. Microsurgery 2006;26:330-3.
7. Pacha Vicente D, Forcada Calvet P, Carrera Burgaya A, Llusá Pérez M. Innervation of biceps brachii and brachialis: Anatomical and surgical approach. Clin Anat 2005;18:186-94.
8. Zhao X, Lao J, Hung LK, Zhang GM, Zhang LY, Gu YD. Selective neurotization of the median nerve in the arm to treat brachial plexus palsy. Surgical technique. J Bone Joint Surg [Am] 2005;87 Suppl 1:122-35.
9. Zheng XY, Hou CL, Gu YD, Shi QL, Guan SB. Repair of brachial plexus lower trunk injury by transferring brachialis muscle branch of musculocutaneous nerve: anatomic feasibility and clinical trials. Chin Med J 2008;121:99-104.
10. Bertelli JA, Ghizoni MF. Brachialis muscle transfer to reconstruct finger flexion or wrist extension in brachial plexus palsy. J Hand Surg [Am] 2006;31:190-6.