

# Mangafodipir Trisodyum ile Pankreas Malign Kitlelerinin Değerlendirilmesi

## Evaluation of Pancreatic Malign Tumours with Mangafodipir Trisodium

Yasin ARGIMAK, Osman TEMİZÖZ, Alptekin TOSUN, Bilge ÇAKIR

Trakya Üniversitesi Tıp Fakültesi Radyoloji Anabilim Dalı, Edirne

Başvuru tarihi / Submitted: 25.07.2008 Kabul tarihi / Accepted: 03.09.2008

**Amaç:** Organ spesifik ajan olan mangafodipir trisodyum (Mn-DPDP) kullanılarak yapılan manyetik rezonans görüntülemenin pankreas malign kitlelerinin incelenmesinde tanısal etkinliğini incelemek.

**Hastalar ve Yöntemler:** Abdominal ultrasonografi ve bilgisayarlı tomografi bulguları ile pankreas tümörü düşünülen 17 hastanın (7 kadın, 10 erkek; ort. yaş 63.2±12; dağılım 36-80) manyetik rezonans görüntüleri, T1A SE, yağ baskılı T1A SE ve T1A GRE sekanslarının kullanımı ile sinyal-gürültü (S/N) ve kontrast-gürültü (C/N) oranları açısından Mn-DPDP uygulaması öncesi ve sonrası incelendi.

**Bulgular:** Kontrast öncesi ve sonrası incelemelerde normal pankreasın S/N oranlarında artış T1A SE sekansında ortalama %22.81, yağ baskılı T1A SE sekansında %32.88 ve T1A GRE sekansında %20 olarak bulundu. Normal pankreas dokusu ve tümör kitlesi sinyal intensite değerlerinden hesaplanan C/N oranında ise yüzde artış T1A SE sekansı için ortalama %58.69, yağ baskılı T1A SE sekansında %125.41 ve T1A GRE sekansında %62.06 olarak saptandı. Ayrıca uygulanan sinyal intensite ölçümlerine göre her üç sekans elde edilen kontrast öncesi ve sonrası C/N oranlarındaki artış istatistiksel olarak anlamlı idi (paired Student t testi p<0.0001).

**Sonuç:** Kontrast madde olarak Mn-DPDP'nin kullanımı ile C/N oranlarındaki değişim pankreasın malign kitlelerinin incelenmesinde tanıya katkı sağlayabilir.

**Anahtar sözcükler:** Mangafodipir trisodyum (Mn-DPDP); kontrast-gürültü oranı; MR görüntüleme; pankreas; tümör.

**Objectives:** Our study aimed to assess the diagnostic capabilities of mangafodipir trisodium (Mn-DPDP)-enhanced magnetic resonance imaging for the evaluation of pancreatic malign mass.

**Patients and Methods:** Magnetic resonance images of 17 patients (7 females, 10 males; mean age 63.2±12 years; range 36 to 80 years) suspected of pancreatic tumor by abdominal ultrasonography and computed tomography findings, were examined in terms of signal to noise (S/N) and contrast to noise (C/N) ratios before and after administration of Mn-DPDP using T1 A SE, Fat Sat T1 A SE and GRE T1 A sequences.

**Results:** Before and after administration of Mn-DPDP, the increase in S/N ratios of normal pancreatic parenchyma were found as 22.81%, 32.88% and 20% in T1 A SE, Fat Sat T1 A SE and GRE T1 A sequences, respectively. The increase in C/N ratios obtained from signal intensity values of normal pancreatic tissue and tumor were found as 58.69%, 125.41% and 62.06% in T1 A SE, Fat Sat T1 A SE and GRE T1 A sequences, respectively. Furthermore, in all sequences, before and after contrast medium administration, the increase of C/N ratios were found statistically significant (paired Student's t test, p<0.0001).

**Conclusion:** The differences of C/N ratio using Mn-DPDP as a contrast agent may contribute to the diagnosis of pancreatic malign masses.

**Key words:** Mangafodipir trisodium (Mn-DPDP); contrast-to-noise ratio; magnetic resonance imaging; pancreas; tumor.

Pankreas tümörleri, günümüzde en yaygın dokuzuncu malignensi olup, kanserden ölümlerin en sık dördüncü nedenidir. Pankreas tümörlerinin rezektabilite şansı erken tanı oranında artmakta<sup>[1]</sup> ve tanıda ultrasonografi (US), bilgisayarlı tomografi (BT) ve manyetik rezonans görüntüleme (MR) gibi yöntemler kullanılmaktadır. Ancak tümörün boyutu, lokalizasyonu, histolojik yapısı dolayısıyla radyolojik görünümü, komşu yapılarla ilişkisi, kullanılan metodun kendine ait dezavantajları nedeniyle tek bir inceleme yöntemi bazen yeterli olmayabilmektedir. Ultrasonografi ve BT'nin tanıda yetersiz kaldığı durumlarda yumuşak doku rezolüsyonu en yüksek yöntem olan MR inceleme problem çözücü yöntem olarak kullanılmaktadır. Son yıllarda, MR görüntülemeye gadolinyum türevi ajanlara ek olarak pankreas ile tümör dokusu arasındaki farkı daha iyi ortaya koyabilmek için mangan içeren organ spesifik kontrast ajanlar ile tümöral dokunun daha net saptanabildiği ileri sürülmektedir.<sup>[2]</sup>

Çalışmamızın amacı; normal parankim ve tümör alanındaki kontrast-gürültü oranlarındaki değişim göz önüne alındığında Mn-DPDP uygulama öncesi ve sonrasında alınan T1A, yağ baskılı T1A ve GRE T1 ağırlıklı sekanslar ile MR incelemenin lezyon saptamadaki duyarlılığını ortaya koymaktır.

## HASTALAR VE YÖNTEMLER

Çeşitli şikayetlerle merkezimize başvurduktan sonra radyolojik olarak pankreas tümörü düşünülen ve histopatolojik olarak tanısı doğrulanan 17 hasta (7 kadın, 10 erkek; ort. yaş 63.2±12; dağılım 36-80) çalışma kapsamına alınmıştır. Manyetik rezonans incelemelerimiz 1 Tesla magnet (Magnetom Impact Expert; Siemens, Erlangen, Almanya) ile standart vücut sargıları kullanılarak yapıldı. Hastalardan tetkik öncesi aç kalmaları istendi. Olgulara Mn-DPDP uygulaması öncesi ve sonrası aksiyel planda T1A [480/14/3 (TR/TE/akuzisyon)] SE, yağ baskılı T1A [480/14/3 (TR/TE/akuzisyon)] ve T1A [11/4.2/2 (TR/TE/akuzisyon)] GRE (turbo FLASH) sekansları uygulandı. Mn-DPDP (Teslascan, Amersham, GE Health Care)) infüzyon şeklinde ve yaklaşık 20 dakika içinde 5

µmol/kg dozunda verildi. İnfüzyon bitiminden yaklaşık 20 dakika içinde hasta tekrar tetkik masasına alındı ve aynı parametreler ile sekanslar tekrarlanıp inceleme tamamlandı. Elde edilen imajlar daha sonra incelenmek ve sinyal intensite ölçümü yapılmak amacıyla sistem hafızasında tutuldu. Sinyal intensiteleri 0.2-0.6 cm<sup>2</sup> arasında değişen ROI ("region of interest") kullanılarak kaydedildi. Tüm sekanslarda kontrast öncesi ve sonrası elde edilen sinyal intensite değerlerinden sinyal-gürültü (S/N) ve kontrast-gürültü (C/N) oranları  $S/N = SIP/SD$  ve  $C/N = (SIT-SIP)/SD$  formülleri ile hesaplandı (SIP: Normal pankreasın sinyal intensitesi, SIT: Tümörün sinyal intensitesi, SD: Havanın standart sapması).

Kullanılan istatistikî yöntemler; tanımlayıcı istatistikler, normal dağılıma uygunluk testi için tek örnek Kolmogorov-Smirnov testi, eşleştirilmiş dizilerde t testi, ANOVA tek yönlü varyans analizi, ANOVA sonrası anlamlı çıkanlara post-hoc yöntemlerinden Scheffe testi uygulandı.

## BULGULAR

Çalışmamızda, kontrast öncesi ve sonrası incelemelerde normal pankreasın sinyal gürültü oranlarında artış T1A SE sekansında ortalama %22.81, yağ baskılı T1A SE sekansında %32.88 ve T1A GRE sekansında %20 olarak bulundu. Normal pankreas dokusu ve tümör kitleleri sinyal intensite değerlerinden hesaplanan kontrast-gürültü oranında ise T1A SE sekansı için yüzde artış ortalama %58.69, yağ baskılı T1A SE sekansında %125.41 ve T1A GRE sekansında %62.06 olarak saptandı (Şekil 1). Ayrıca uygulanan sinyal intensite ölçümlerine göre her üç sekansda elde edilen kontrast öncesi ve sonrası kontrast-gürültü oranlarındaki artış istatistiksel olarak anlamlı idi (paired Student t testi  $p<0.0001$ ) (Tablo 1, Şekil 2, 3).

## TARTIŞMA

Pankreas karsinomları kansere bağlı ölüm nedenleri arasında dördüncü sırada olup erken tanı ve tedavi sağkalım süresini etkilemektedir. Baş kısmında yerleşen tümörler semptomatik olduğundan erken tanı almakla birlikte, gövde ve kuyruk yerleşimli kitleler geç evreye kadar asemptomatik olarak kalabilmeleri sebebiyle

**Tablo 1. S/N ve C/N oranlarının ortalama değerleri ve p değeri**

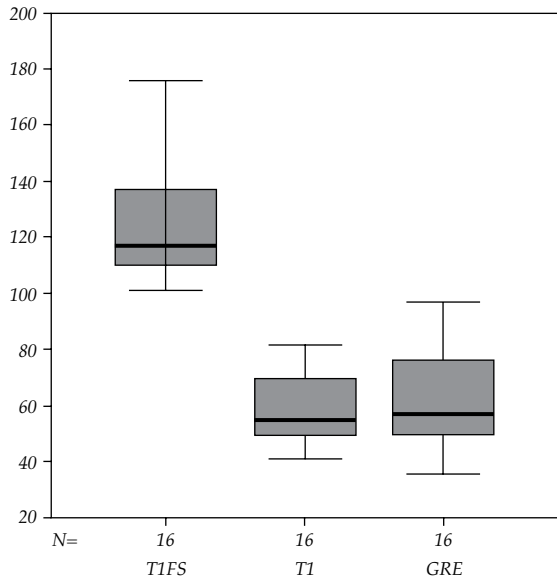
		Kontrastsız	Kontrastlı	p
S/N oranı	T1Fs	31.41±5.71	40.85±6.61	<0.0001
	T1	43.45±5.49	53.37±6.53	
	GRE	13.54±2.41	16.10±3.16	
C/N oranı	T1Fs	-6.53±1.51	-14.58±2.92	<0.0001
	T1	-13.60±2.93	-21.49±4.14	
	GRE	-2.80±0.54	-4.44±0.65	

T1Fs: T1 yağ baskılı; GRE: Gradient; S/N: Sinyal-gürültü oranı; C/N: Kontrast-gürültü oranı.

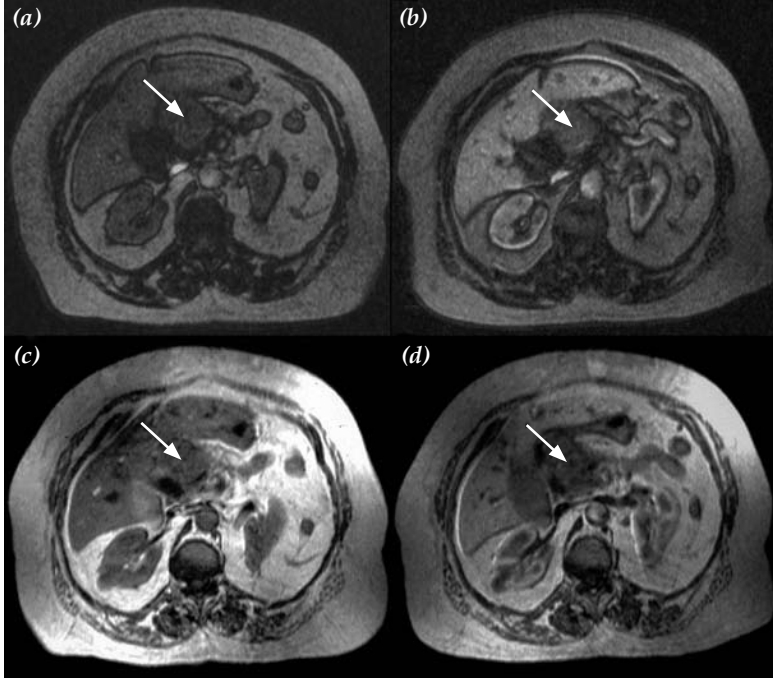
sıklıkla ileri evreye kadar fark edilemeyebilmektedir. Bu noktada kitle ile normal parankim arası kontrast farkının net olması erken tanı başarısını artırmaktadır.

Pankreas karsinomu düşünülen olgularda radyolojik algoritmada ilk inceleme yöntemi US'dir. Bu yöntemin özellikle retroperitoneal alanın değerlendirilmesindeki kısıtlamaları bilinmektedir. Günümüzde gelişen teknolojisi ile bilgisayarlı tomografi pankreatik patolojilerde önemli rol oynamaktadır<sup>[3]</sup> ve çok kesitli bilgisayarlı tomografi (ÇKBT) pankreas kitleleri tanısında önemli yere sahiptir. Çok kesitli bilgisayarlı tomografiyi pankreas görüntülemesi için duyarlı bir yöntem olarak kabul eden yazarlar

olmakla beraber MR görüntülemenin anlamlı avantaj sağlamadığını savunan çalışmalar da vardır.<sup>[4,5]</sup> Manyetik rezonans incelemede kontrastlı ve dinamik inceleme metodlarının kombine edilmesiyle tümör saptama oranı %90'a ulaşmıştır ve MR görüntülemenin evreleme açısından BT'ye üstünlük gösterdiği bildirilmiştir.<sup>[6,7]</sup> Pankreas karsinomu tanısında yağ baskılı T1A ve nefes tutmalı dinamik kontrastlı (gadolinium kullanılarak) MRG'nin faydasını kanıtlayan çok sayıda çalışma yapılmıştır.<sup>[5,8]</sup> Yağ baskılı T1A imajlarda pankreas parankimi ile tümör arasındaki kontrast farkı artmaktadır. T1A sekansa diğer bir nokta da proteinden zengin pankreatik sekresyonun T1A sekanslarda hiperintensiteye yol açmasıdır.<sup>[5]</sup> Dinamik kontrastlı incelemede, pankreas karsinomu hipovasküler ve normal parankim hipervasküler olduğu için erken fazlarda tümör ve çevre normal doku arasında yüksek kontrast, lezyonun saptanmasını kolaylaştıran önemli bir özelliktir.<sup>[6]</sup> Kaynaklarda MR'nin özellikle yüksek kontrast rezolüsyonu nedeni ile pankreas karsinomlarında tanısal doğruluğunun BT'ye oranla iyi olduğu vurgulanmaktadır.<sup>[7]</sup> Dinamik kontrastlı incelemelerde, pankreas vaskülaritesi yüksek bir organ olduğu için, arteriyel fazda yoğun kontrastlanma ve geç fazlarda ekstrasellüler sıvının az olması nedeni ile kontrast madde yıkanması karakteristiktir. İnjesiyonun doğru zamanlanması tümör ve normal parankim arasında en yüksek kontrast farkını yakalamak açısından önemlidir. Obuz ve ark.nın<sup>[8]</sup> çalışmasında, boyutları 2-6 cm arasında değişen 25 pankreatik tümör olgusunda kontrastlı dinamik incelemede yağ baskılı, arteriyel ve venöz faz T1A sekansları ile yağ baskılı T1A, T1A görüntüleri karşılaştırılmıştır. Kontrastlı



**Şekil 1.** Kontrast öncesi ve sonrası yüzde artış. T1Fs: T1 yağ baskılı; GRE: Gradient.



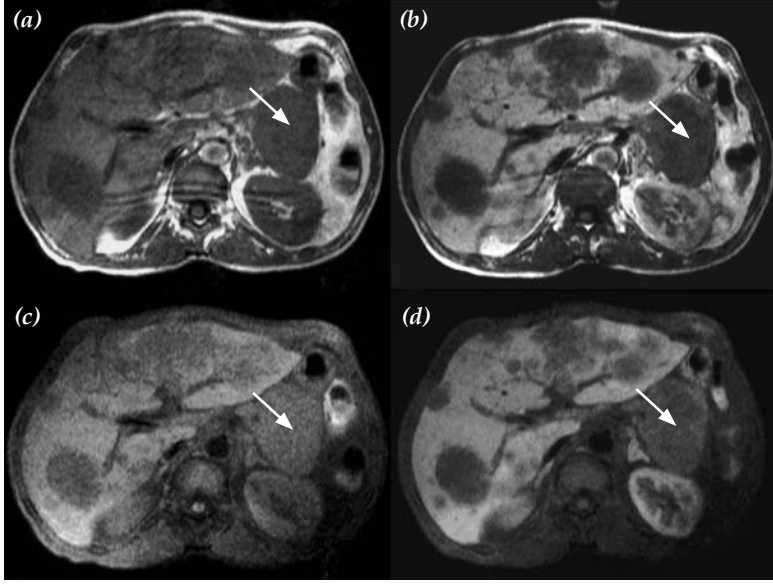
Şekil 2. Pankreas başı yerleşimli malign lezyonun (ok) sınırlarında Mn-DPDP enjeksiyonu sonrasında belirginleşme görülmektedir. (a) Kontrastsız gradient eko görüntüleme, (b) kontrastlı gradient eko görüntüleme, (c) kontrastsız T1-ağırlıklı spin eko görüntüleme, (d) kontrastlı T1-ağırlıklı spin eko görüntüleme.

T1A, yağ baskılı kontrastlı T1A sekansların geç evrelerinde kontrast-gürültü oranında belirgin azalma saptanmıştır. Ayrıca SE yağ baskılı T1A imajlarda SE T1A imajlara göre kontrast-gürültü oranı yüksek bulunmuş ve en yüksek kontrast-gürültü oranı yağ baskılı GRE sekansında saptanmıştır.<sup>[8]</sup>

Manyetik rezonans incelemede gerek konvansiyonel gerekse dinamik çalışmalarda kullanılan gadolinyum bazlı kontrast maddelerin kitle tespiti ve karakterizasyonunda başarı oranının artırdığı bilinmektedir. Gadolinyum bileşikler vasküler yapıları ya da geç imajlarda anormal vasküler permeability ve ekstraselüler mesafeye dağılımı yansıtmaktadır. Günümüzde, doku spesifik, yani belirli hücrelerle alınan ve metabolize edilen yeni kontrast maddeler de kullanılmaya başlanmıştır. Mn-DPDP, ilk olarak karaciğer görüntülenmesinde kullanılmaya başlanmıştır. Gadolinyum bazlı kontrast maddeler ile karşılaştırıldığında Mn-DPDP'nin teorik olarak avantajı sadece normal pankreas dokusunun yoğunluğunu artırması ve tümör dokusunda tutulmamasıdır. Diğer bir avantajı ise, uzun inceleme zamanı sağlamasıdır. Mn-DPDP infüzyonundan sonra, kontrast madde %59 oranında karaciğer parankimi tarafından tutulmakta,

%15'i idrar yolu ile atılmaktadır. Ayrıca T1 relaksasyon zamanını kısaltarak hedef dokuda sinyal intensitesini artırarak focal karaciğer lezyonlarının tespitini sağlamaktadır.<sup>[9]</sup> Mn-DPDP pankreatik parankim tarafından da tutulmakta olup pankreatik parankimde %98 oranında sinyal intensitesini artırdığı ve bu etkisinin yaklaşık altı saat süresince devam ettiği değişik kaynaklarda bildirilmiştir.<sup>[2,10]</sup> Kontrast ajan büyük oranda parankim tarafından tutulurken az miktarda da tümoral lezyonlar tarafından tutulmakta, bu da lezyon saptanabilirliğini artırmaktadır.

Mn-DPDP'nin pankreatik tümörlerde tanı değerini araştıran kısıtlı sayıda çalışma mevcuttur. Schima ve ark.,<sup>[11]</sup> pankreas kitle şüphesi ile incelemeye alınan 42 olgunun 36'sında Mn-DPDP kullandıkları MR inceleme ile %100 oranında ve BT ile %94 oranında kitle tespit etmişlerdir. Yirmialtı kanser olan 36 kitle lezyonlu olgunun ayırıcı tanısında MR görüntülemenin duyarlılığı %100, BT'nin ise %92 olarak bildirilmiştir. Aynı çalışmada MR görüntülemenin hepatik metastaz tanısında üstün olduğu, lokal evreleme yönünden her iki yöntem sonuçlarında anlamlı farklılık saptanmadığı vurgulanmıştır. Rieber ve ark.<sup>[12]</sup> araştırmasında, pankreas tümörü kuşkusu ile 20 olguda trifazik



Şekil 3. Pankreas kuyruk yerleşimli malign kitlenin (ok) sınırlarında Mn-DPDP enjeksiyonu sonrasında alınan yağ baskılı sekanslarda belirginleşme izlenmektedir. (a) Kontrastsız T1-ağırlıklı spin eko görüntüleme, (b) kontrastlı T1-ağırlıklı spin eko görüntüleme, (c) kontrastsız T1-ağırlıklı yağ baskılı görüntüleme, (d) kontrastlı T1-ağırlıklı yağ baskılı görüntüleme.

spiral BT ve MR uygulanmıştır. Görüntüleme bulguları cerrahi, laparoskopi, biyopsi ve/veya takip sonuçları ile birlikte değerlendirilmiş ve buna göre kontrast öncesi MR'nin lezyon saptama oranının çok düşük olduğu (%44.4), mangan verildikten sonra ise %66.7'ye yükseldiği ve olguların %11.1'inde BT'ye üstünlük gösterdiği tespit edilmiştir. Başka bir çalışmada ise, 27 pankreas malignitesinde evreleme yapılmış ve rezektabilite açısından mangan kullanılarak yapılan MR tetkiklerinde daha yüksek tanı oranına (%83) ulaşılmıştır. İstatistiksel olarak anlamlı olmamakla birlikte, Mn-DPDP kullanılarak yapılan MR incelemenin pankreas tümörlerinin evrelemesinde BT ve endoskopik US'ye göre daha duyarlı olduğu bildirilmektedir.<sup>[13]</sup> Son zamanlarda yapılan 63 hasta ve 15 kontrol gruplu bir çalışmada ise tespit edilen 22 pankreas maligniteli olgunun 21'inde benzer şekilde kontrast-gürültü oranı belirgin artarken nöroendokrin karsinomlu bir hastada ise yüksek sinyal intensitesi elde edilmiştir.<sup>[14]</sup>

Gehl ve ark.nın<sup>[2]</sup> çalışmasında, normal pankreatik dokuda GRE sekansında sinyal-gürültü oranında %92±28 ve SE sekansında %21±10 oranında artış saptanmıştır. Tümör için ise, kontrast-gürültü oranında GRE sekansında %209 ve SE sekansında %91 artış belirlenmiştir. Pankreatik tümör sinyal intensitesinde ise istatistiksel olarak anlamlı farklılık saptanmamıştır.

Çalışmamızda, pre-postkontrast incelemelerde normal pankreasın sinyal gürültü oranlarında artış T1A SE sekansında ortalama %22.81, yağ baskılı T1A SE sekansında %32.88 ve T1A GRE sekansında %20 olarak bulundu. Normal pankreas dokusu ve tümör kitlesi sinyal intensite değerlerinden hesaplanan kontrast-gürültü oranında ise T1A SE sekansı için yüzde artış ortalama %58.69, yağ baskılı T1A SE sekansında %125.41 ve T1A GRE sekansında %62.06 saptandı (Şekil 2, 3). ANOVA sonrası anlamlı çıkan üç sekansa uygulanan post-hoc testlerinden Scheffe testinde yağ baskılı T1A sekansındaki artış diğer sekanslara oranla anlamlı derecede ( $p<0.0001$ ) yüksek bulundu (Şekil 3c, d). Bu konuda daha önce yapılan çalışmalarla paralellik gösterse bile kontrast-gürültü oranındaki artış farklılıkları kontrast madde uygulama sonrası geçen sürenin değişken olması, normal parankimal yapının kişiden kişiye farklılık göstermesi ve bu sebeple değişik oranda kontrast tutulumu göstermesi ile açıklanabilir.

Sonuç olarak, kontrast-gürültü oranında belirgin artış ve uzun diagnostik pencere sağlaması gibi avantajları nedeniyle kitle lezyon saptanabilirliğini belirgin olarak artırdığından; Mn-DPDP pankreas kitlelerinin tespitinde konvansiyonel ve dinamik incelemenin yetersiz kaldığı klinik şüpheli olgularda kullanılması gereken bir kontrast maddedir.

## KAYNAKLAR

1. Stanley RJ, Semelka RC. Pancreas. Lee JKT, Sagel SS, Stanley RJ, Heiken JP, editors. Computed body tomography with MRI correlation. 3rd ed. Philadelphia: Lippincott Williams & Wilkins; 1998. p. 881-902.
2. Gehl HB, Urhahn R, Bohndorf K, Klever P, Hauptmann S, Lodemann KP, et al. Mn-DPDP in MR imaging of pancreatic adenocarcinoma: initial clinical experience. *Radiology* 1993;186:795-8.
3. Freeny PC, Traverso LW, Ryan JA. Diagnosis and staging of pancreatic adenocarcinoma with dynamic computed tomography. *Am J Surg* 1993;165:600-6.
4. Smedby O, Riesenfeld V, Karlson B, Jacobson G, Löfberg A, Lindgren PG, et al. Magnetic resonance angiography in the resectability assessment of suspected pancreatic tumours. *Eur Radiol* 1997;7:649-53.
5. Semelka RC, Simm FC, Recht MP, Deimling M, Lenz G, Laub GA. MR imaging of the pancreas at high field strength: comparison of six sequences. *J Comput Assist Tomogr* 1991;15:966-71.
6. Semelka RC, Kroeker MA, Shoenut JP, Kroeker R, Yaffe CS, Micflikier AB. Pancreatic disease: prospective comparison of CT, ERCP, and 1.5-T MR imaging with dynamic gadolinium enhancement and fat suppression. *Radiology* 1991;181:785-91.
7. Ichikawa T, Haradome H, Hachiya J, Nitatori T, Ohtomo K, Kinoshita T, et al. Pancreatic ductal adenocarcinoma: preoperative assessment with helical CT versus dynamic MR imaging. *Radiology* 1997;202:655-62.
8. Obuz F, Dicle O, Coker A, Sağol O, Karademir S. Pancreatic adenocarcinoma: detection and staging with dynamic MR imaging. *Eur J Radiol* 2001;38:146-50.
9. Rummeny E, Ehrenheim C, Gehl HB, Hamm B, Laniado M, Lodemann KP, et al. Manganese-DPDP as a hepatobiliary contrast agent in the magnetic resonance imaging of liver tumors. Results of clinical phase II trials in Germany including 141 patients. *Invest Radiol* 1991;26 Suppl 1:S142-5.
10. Gehl HB, Vorwerk D, Klose KC, Günther RW. Pancreatic enhancement after low-dose infusion of Mn-DPDP. *Radiology* 1991;180:337-9.
11. Schima W, Függer R, Schober E, Oettl C, Wamser P, Grabenwöger F, et al. Diagnosis and staging of pancreatic cancer: comparison of mangafodipir trisodium-enhanced MR imaging and contrast-enhanced helical hydro-CT. *AJR Am J Roentgenol* 2002;179:717-24.
12. Rieber A, Tomczak R, Nüssle K, Klaus H, Brambs HJ. MRI with mangafodipir trisodium in the detection of pancreatic tumours: comparison with helical CT. *Br J Radiol* 2000;73:1165-9.
13. Ramsay D, Marshall M, Song S, Zimmerman M, Edmunds S, Yusoff I, et al. Identification and staging of pancreatic tumours using computed tomography, endoscopic ultrasound and mangafodipir trisodium-enhanced magnetic resonance imaging. *Australas Radiol* 2004;48:154-61.
14. Boraschi P, Donati F, Gigoni R, Caramella D, Boggi U, Falaschi F, et al. Mangafodipir trisodium-enhanced MR imaging of pancreatic disease. *Eur Radiol* 2006;16:988-97.