

Pulmoner Hidatik Kist Tanısında Konvansiyonel ve Yüksek Rezolüsyonlu BT'nin Yeri

S.Önder SAYINBAŞ¹, Mehmet ÖZER¹, Serdar TARHAN², Ogün KAYMAK¹

ÖZET

Hidatik hastalıkta ikinci sıklıkta akciğer tutulumu görülmektedir. Pulmoner hidatik kistin bilgisayarlı tomografi bulguları genellikle patognomonik olmakla birlikte, bazı olgularda ayırıcı tanıda güçlüklerle karşılaşmaktadır. Çalışmamızda pulmoner hidatik kist olgularının bilgisayarlı tomografi bulguları ve yüksek rezolüsyonlu bilgisayarlı tomografinin tanıya katkısı tartışılmıştır.

Anahtar kelimeler: Pulmoner Hidatik Kist, Konvansiyonel BT, Yüksek Rezolüsyonlu BT.

SUMMARY

THE ROLE OF CONVENTIONAL AND HIGH RESOLUTION CT IN THE DIAGNOSIS OF PULMONARY HYDATID CYSTS

Pulmonary involvement takes second place in hydatid disease. Although the CT appearance of pulmonary hydatid cyst is pathognomonic, there is some difficulties in differential diagnose of this entity. In our study, CT findings of this disease and additional value of HRCT to diagnose have been discussed.

Key Words: Pulmonary hydatid cyst, Conventional CT, High-Resolution CT.

Hidatik hastalık Akdeniz bölgesinde endemik bir zoonozdur. Radyolojik bulguları geniş spektrum oluşturmaktadır (1,2). Bilgisayarlı Tomografi (BT) kesit görüntüleme ve doku yoğunluğunu ölçme özelliği ile tanıda değerli bir görüntüleme yöntemidir.

Çalışmamızda, primer yada sekonder pulmoner hidatik kist saptanan olguların BT bulguları ve yüksek rezolüsyonlu BT'nin tanı değeri araştırılmıştır.

MATERYAL VE METOD

Ocak 1990-Temmuz 1995 tarihleri arasında Selçuk ve Trakya Ü.T.F. Radyodiagnostik Anabilim dallarında BT ile incelenen 54 pulmoner hidatik


kist olgusu (32 kadın, 22 erkek; 5 - 77 yaşlar arası, ortalama yaş:38) çalışma kapsamına alındı.

BT incelemelerimizde Toshiba TCT-600S ve 300S cihazları ile (120 kV, 250 mA, 1,8-2,7 sn tarama süresi, 10 mm kolimasyon) akciğer apekslerinden sürrenal glandlar düzeyine kadar, inspirium sonunda tarama yapıldı. Yüksek rezolüsyon tekniğinde sadece lezyon bölgesi 2 mm kesit kalınlığında, tarama alanı daraltarak, standart ve kemik filtresinde rekonstrükte edilerek değerlendirildi. Tüm olgularda İV kontrast madde (0,2-0,4 g İyod/kg vücut ağırlığı) uygulandı.

38 olguda radyolojik tanı operasyon ile verifiye edildi. 16 olguda diğer organ manifestasyonları ve serolojik sonuçlar tanıyı destekledi.

¹ Araş.Gör., Dr., Trakya Üniversitesi Tıp Fakültesi Radyodiagnostik Anabilim Dalı, EDİRNE

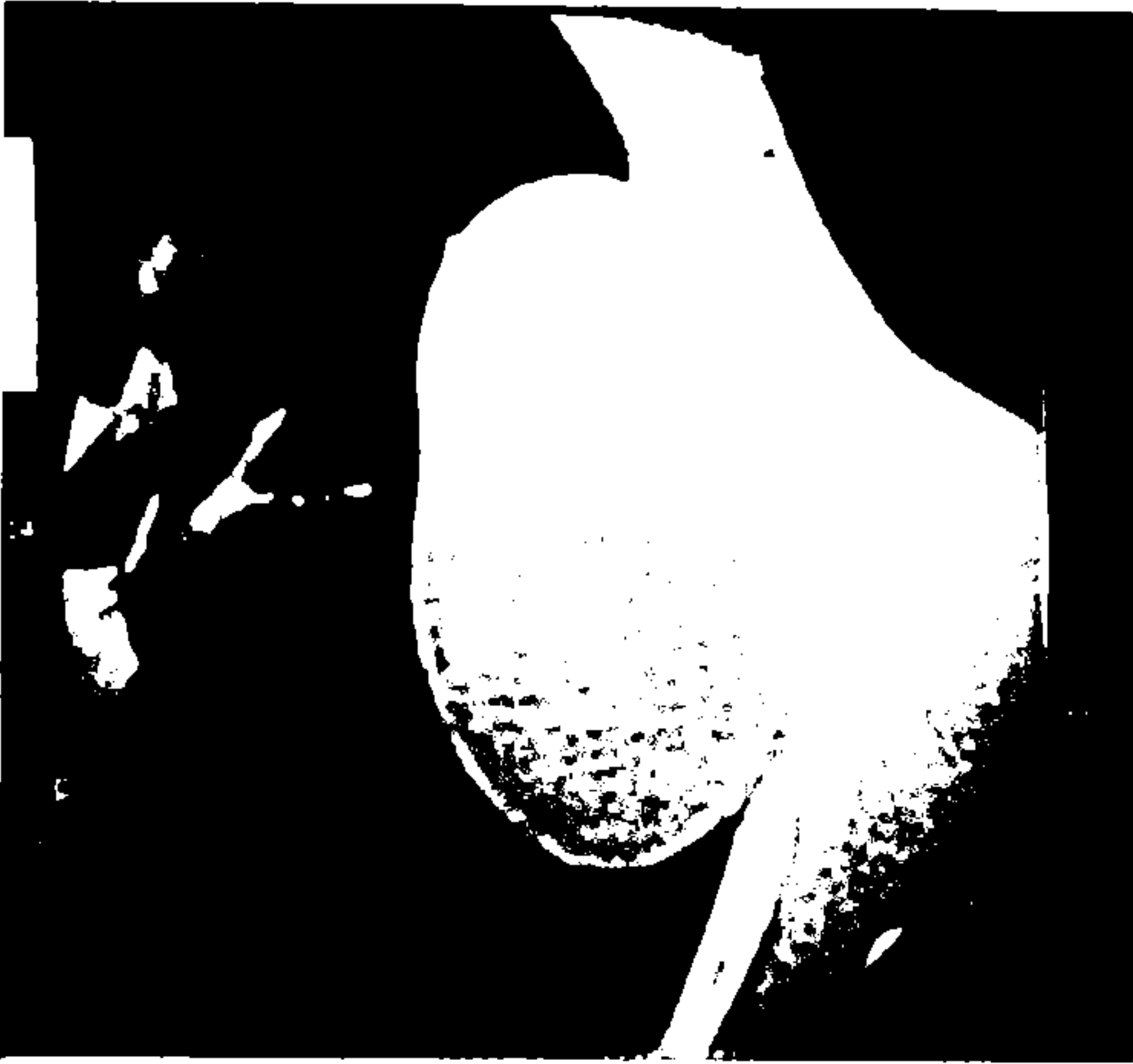
² Uzm.Dr., Selçuk Üniversitesi Tıp Fakültesi Radyodiagnostik Anabilim Dalı, KONYA



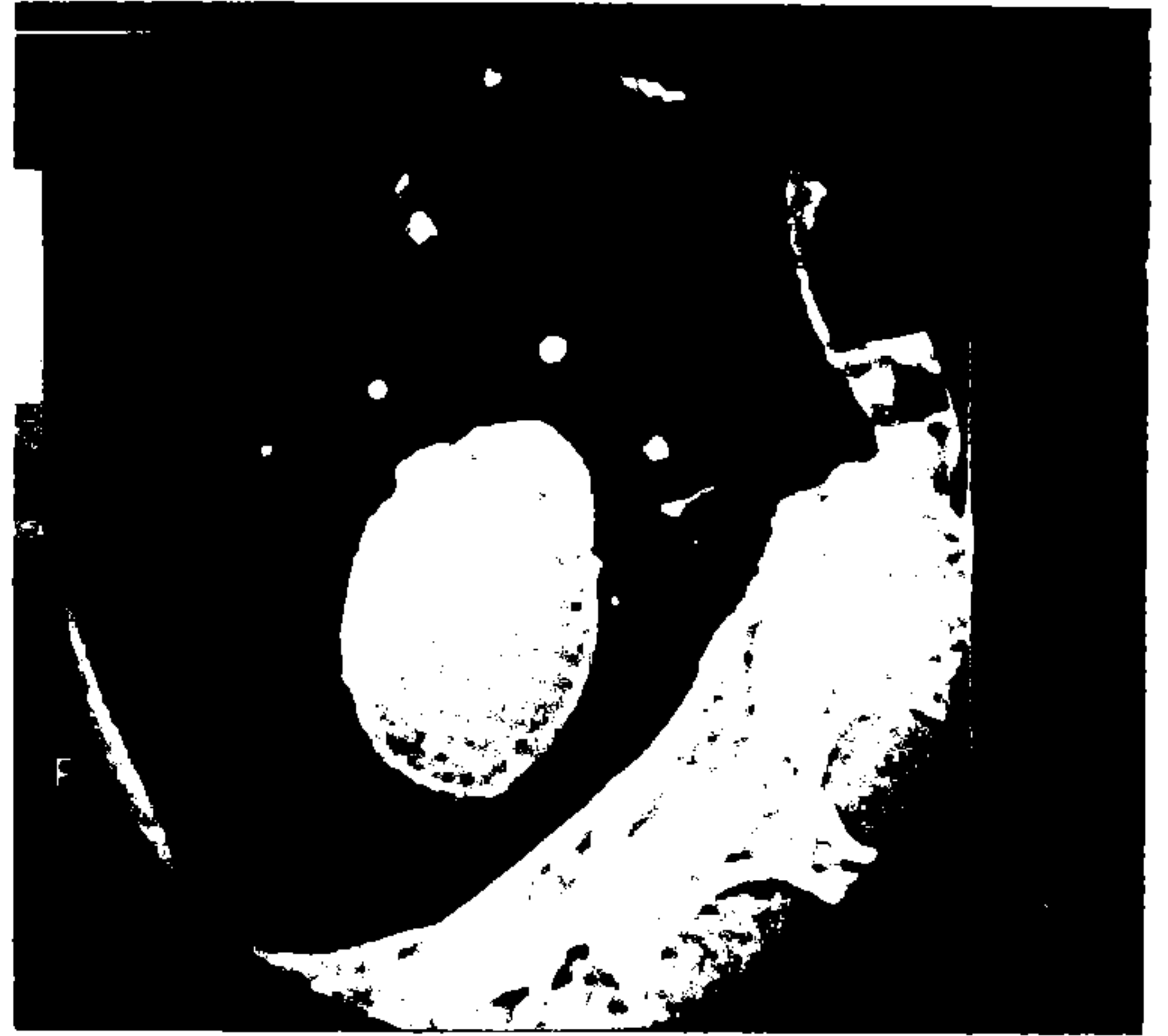I



II

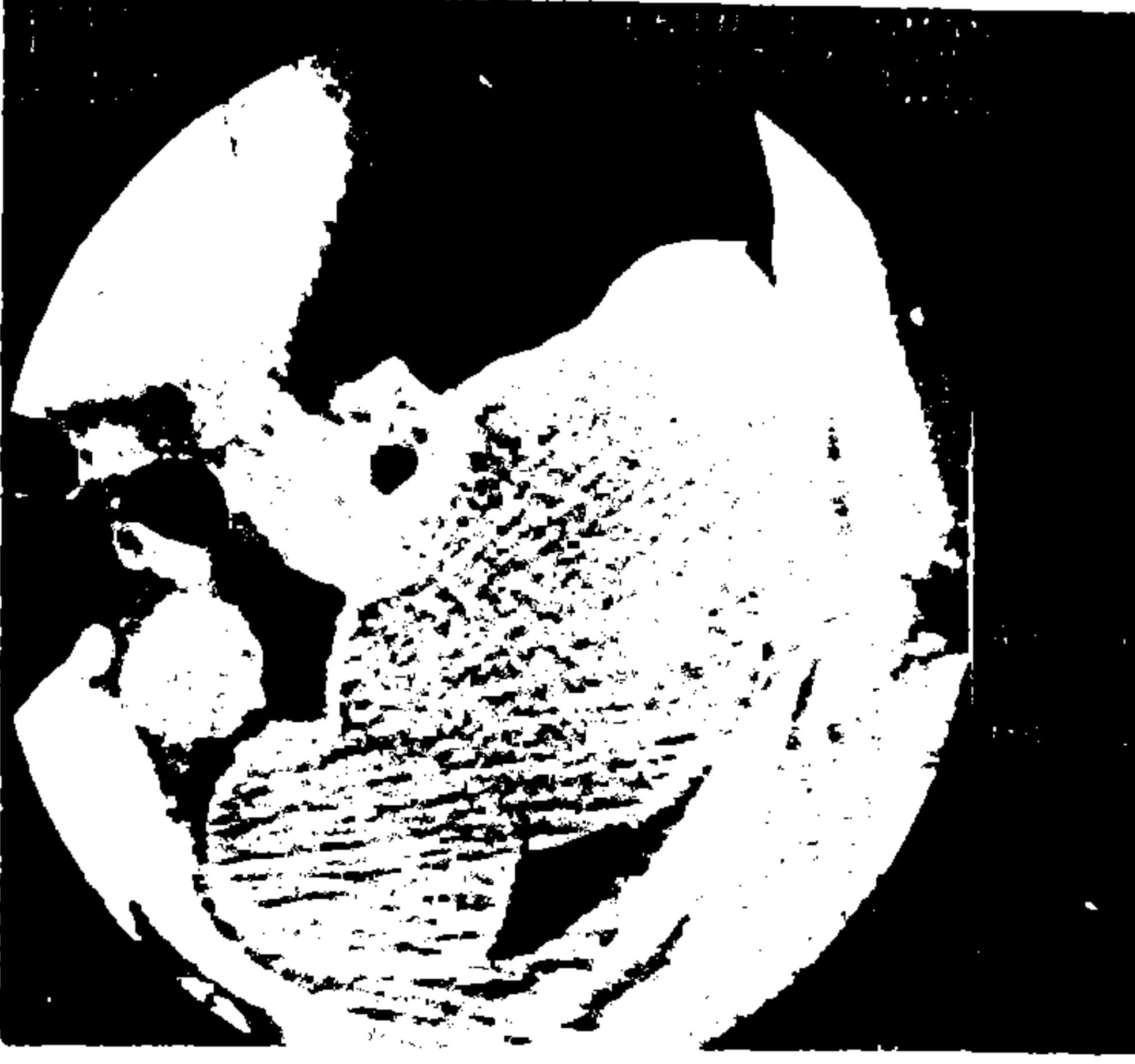


III



IV

RESİM I-IV. Intakt kist olgularında yüksek rezolüsyonlu BT tekniği ile uniform değişik kalınlıkta hiperdens kapsül ve homojen kist içeriği izlenmektedir.



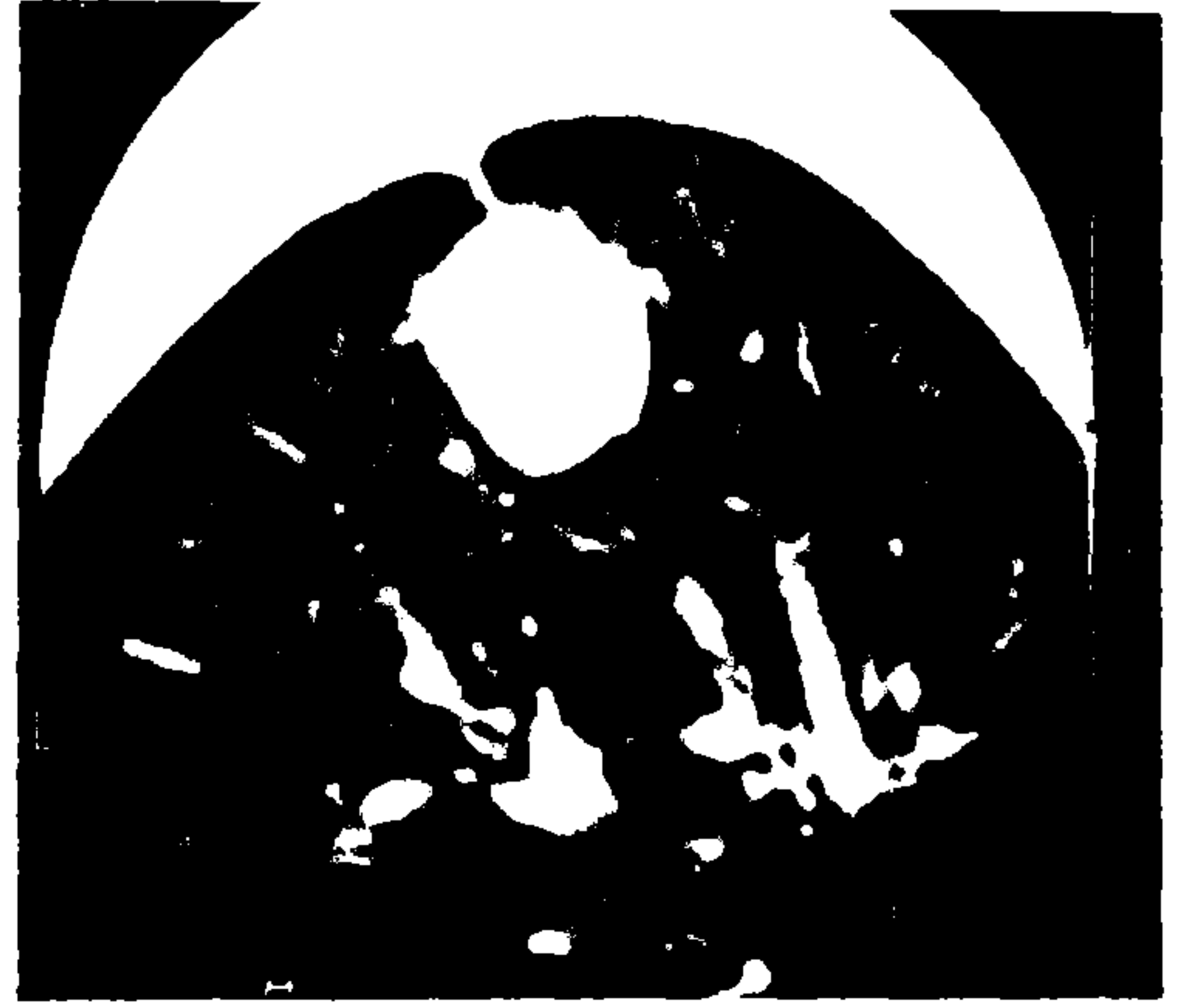
V



VI



VII



VIII

RESİM V-VIII. Intakt kist olgularında yüksek rezolüsyonlu BT tekniği ile uniform değişik kalınlıkta hiperdens kapsül ve homojen kist içeriği izlenmektedir.



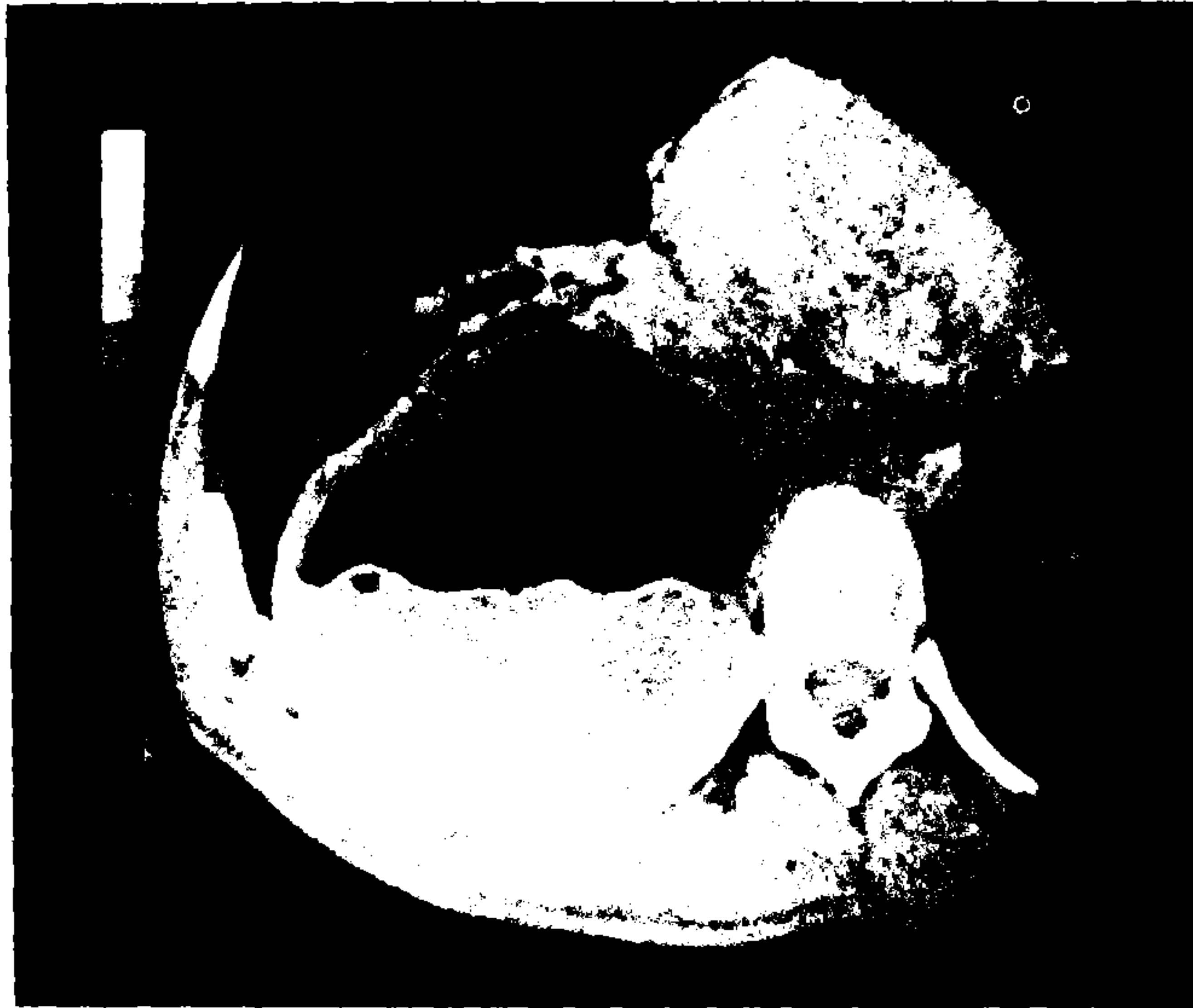RESİM IX. Perfore hidatik kist olgusunda endokist ve perikist arasında kurvilineer hava imajı.

BULGULAR

42 olguda tek, 8 olguda iki ve 4 olguda ikiden fazla pulmoner hidatik kist saptandı. Bu olguların 9'unda karaciğerde, 1'inde dalakta, 1'inde karaciğer,

dalak ve myokarda 1'inde uylukta intramusküler kist mevcuttu.

50 olguda saptanan 58 kisti radyolojik görünümüne göre sınıflandırdığımızda; 25 (%43.1) lezyonda ince muntazam-hiperdens kapsül



RESİM X. Perfore hidatik kist olgusunda yoğunluğu yüksek sıvı yüzeyinde membrana ait ondülasyon.



XI



XII

RESİM XI-XII. Kalın duvarlı kavite içinde membranlar.

ve 5-20 HÜ arasında değişen homojen kist içeriği belirlendi (intakt kist) (Resim I-VIII). 30 perfor hidatik kistin (%51.8) 13'ünde (%43.3) ancak yüksek rezolüsyonlu BT ile görüntülenmiş küçük hava imajları ve 3'ünde (%10) endokist ve perikist arasında yarım ay şeklinde hava görüldü (Resim IX). 14 lezyonda (%46.7) kavite içinde hava-sıvı seviyesi mevcuttu. Bu olguların 2'inde sıvı içinde ya da yüzeyde ondülasyon yapan detaçe membran izlendi (Resim X). 2 olguda (% 10,5) kalın cidarlı kavite içinde sadece membranlar saptandı (Resim XI, XII). 3 olguda (%5.1) yoğunluğu yüksek solid görünümlü kitle içinde hiperdens membranöz yapılar mevcuttu. 1 olguda multipl, değişik büyüklükte kist belirlendi. 4 olguda kist duvarında kalsifikasyon, 25 olguda lezyona komşu periferik plevrada kalınlaşma, 16 olguda lezyonu çevreleyen pulmoner parankimde konsolidasyon izlendi (Resim XIII). Perfore hidatik kist olgularının 18'inde lezyona direkt yönelen bronş duvarında kalınlaşma yüksek rezolüsyonlu BT ile tanımlandı.

TARTIŞMA

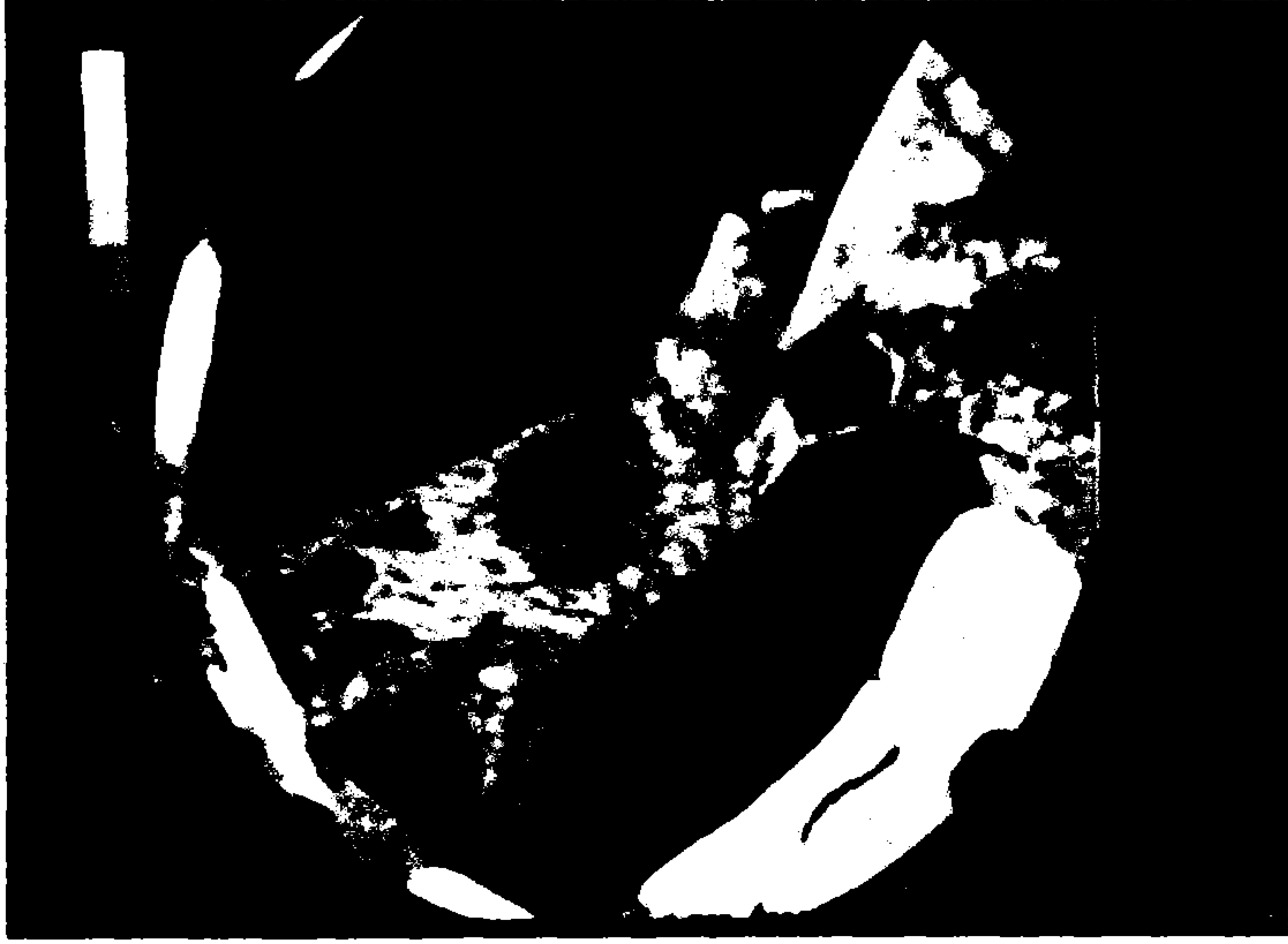Hidatik hastalıkta akciğer tutulumunun karaciğer manifestasyonuna oranla daha ender olduğu (%10-30) bildirilmektedir (1,2,3). İntra-toraksik organlarda primer yerleşim, karaciğer filtresinden inferior vena kavaya geçen ekinokok

onkosferlerinin arteriyel embolizasyonu veya karaciğer ve dalak gibi komşu bölgelerden kistin direkt rüptürü sonucu olmaktadır (2,3).

Hidatik hastalıkta muntazam konturlu, yuvarlak 0-20 HÜ yoğunluğunda kistik lezyon genellikle patognomoniktir (4). Ancak benign pulmoner lezyonların % 50'sinin düşük yoğunluklarda olması nedeni ile, yüksek rezolüsyonlu BT ile kapsül identifikasyonu, lezyonun kontrast tutulumu ve mikrokalsifikasyonlar yönünden değerlendirilmesi intakt kist olgularımızda olduğu gibi tanıda yararlıdır. Perfore pulmoner hidatik kist olgularında kavite içinde hava-sıvı seviyesi, yarım ay bulgusu, "cumbo" ve nilüfer çiçeği belirtisi klasik radyolojik görünüm olarak bildirilmektedir (4-7). Çalışmamızda, 30 perfor hidatik kiste bu bulguları tanımladık. Yüksek rezolüsyonlu BT incelemede konvansiyonel BT'ye ek olarak kist içinde küçük hava imajları tespit ettik.

BT tanıda sıklıkla problem oluşturan kist içeriğinin yüksek (20 HÜ üzerinde) değerler kazanmasıdır. Bu olgularda transtoraksik aspirasyon ile ayırıcı tanı yapılması önerilmektedir (8).

Sonuç olarak, pulmoner hidatik kistlerde değişken BT bulguları nedeni ile konvansiyonel yöntem ile tanı konulamayan olgularda ve sınıflandırma amacı ile yüksek rezolüsyonlu BT tekniği kullanılması uygun olur.



RESİM XIII. Konsolide pulmoner parankim içinde keskin-lobule konturlu intakt kist.

KAYNAKLAR

1. Balikian JP, Mudarris FF, Hydatid disease of the lung. *AJR*;122:692-707;1974
2. Beggs I. The radiology of hydatid disease. *AJR*;145:639-648;1985
3. Sinner WN, Rifai A, Strake L, Sieck J. Magnetic resonance imaging of thoracic hydatid disease. *Acta Radiol* ;31(1):59-62;1990
4. Guiliamos AD, Kalovidouris A, Papailiou J, Vlahus L, Papavasiliou C. CT Appearance of pulmonary hydatid disease. *Chest* ; 100:1578-81; 1991
5. Burlew BP, Cook EW, Thiele JS. Asymptomatic pulmonary cyst in a college student. *Chest* 98(2):455-457; 1990
6. Fasanelli S, Bergami GL. Unrecognized lung hydatid cyst. *Ped Radiol* ;19:50; 1988
7. Segura JM, Conthe P, Martin R. Pulmonary hydatid seeding mimicking hematogenous metastases: sonographic diagnosis of hydatid rupture into the inferior vena cava. *J Clin Ultrasound*;17:112-114; 1989
8. Mc Corkell SJ. Unintended percutaneous aspiration of pulmonary echenococcal cysts. *AJR*; 143:123-126;1984