

# Pilonidal Sinüs Tedavisinde Limberg Flep Uygulanması

Rıdvan ALI<sup>1</sup>, Maksut ESENTÜRK<sup>1</sup>, Akın TOPALOĞLU<sup>2</sup>, Ali YARÇE<sup>2</sup>

## ÖZET

Günümüzde pilonidal sinüs hastalığının edinsel olduğu kabul edilmiştir. Hastalığın tedavisinde bir çok yöntem kullanılmıştır. Yüksek nüks oranı ve tedavisinde standart bir cerrahi yöntemin olmadığı bir hastalıktır.

Bu çalışmada pilonidal sinüsün geniş eksizyonu ve defektin bir transpozisyon flepi olan Limberg flep ile kapatılması uygulandı. 1994-1995 yılları arasında 21 hastaya uygulanan bu flep değişik cerrahi tekniklerle birlikte gözden geçirildi. Bu çalışmamızın sonucunda uygun vakalarda bu tedavinin uygulanabileceği sonucuna vardık.

**Anahtar Kelimeler:** Limberg Flep, Pilonidal Sinüs.

## SUMMARY

### LIMBERG FLAP IN THE TREATMENT OF PILONIDAL SINUS

Nowadays, it is known that, the pilonidal sinus is an acquired disease. Various methods were used in the treatment. There is not a standart method of treatment of the disease and recurrence may follow any therapy.

In this study, a Limberg transposition flap to cover the defect, left after radical excision of pilonidal sinus was performed. We surveyed Limberg flap method which was performed in 21 patients with other techniques between the years 1994-1995. As a result of this study, we propose that this treatment can be employed in suitable cases.

**Key Words:** Limberg Flap, Pilonidal Sinus

Pilonidal sinüs ilk kez 1847 yılında Anderson tarafından "sakrokoksigeal ülserde bulunan kıl" adlı makale ile tarif edilmiştir.

Pilonidal sinüs, genellikle orta hatta ve sakrokoksigeal bölgede yerleşen akut ve kronik nüksleri olabilen, kıl demeti içeren bir veya daha fazla sinüs ile birlikte seyreden kistik hastalıktır. Hastalığın diğer isimleri kist dermoid sakral, rafe fistülü, Jeep hastalığıdır.

Kadınlara oranla erkeklerde 3 kat fazla görülmektedir. En sık 16-20 yaşlarda rastlanır.

Etyolojisi hakkında eskiden beri ileri sürülen beş teori mevcuttur. Preen gland, medüller kanal kalıntısı, traksiyon dermoid, inklüzyon dermoid teorileri ve pilonidal sinüsün edinsel bir hastalık olduğudur. Günümüzde pilonidal sinüsün edinsel olduğu kabul edilmektedir.

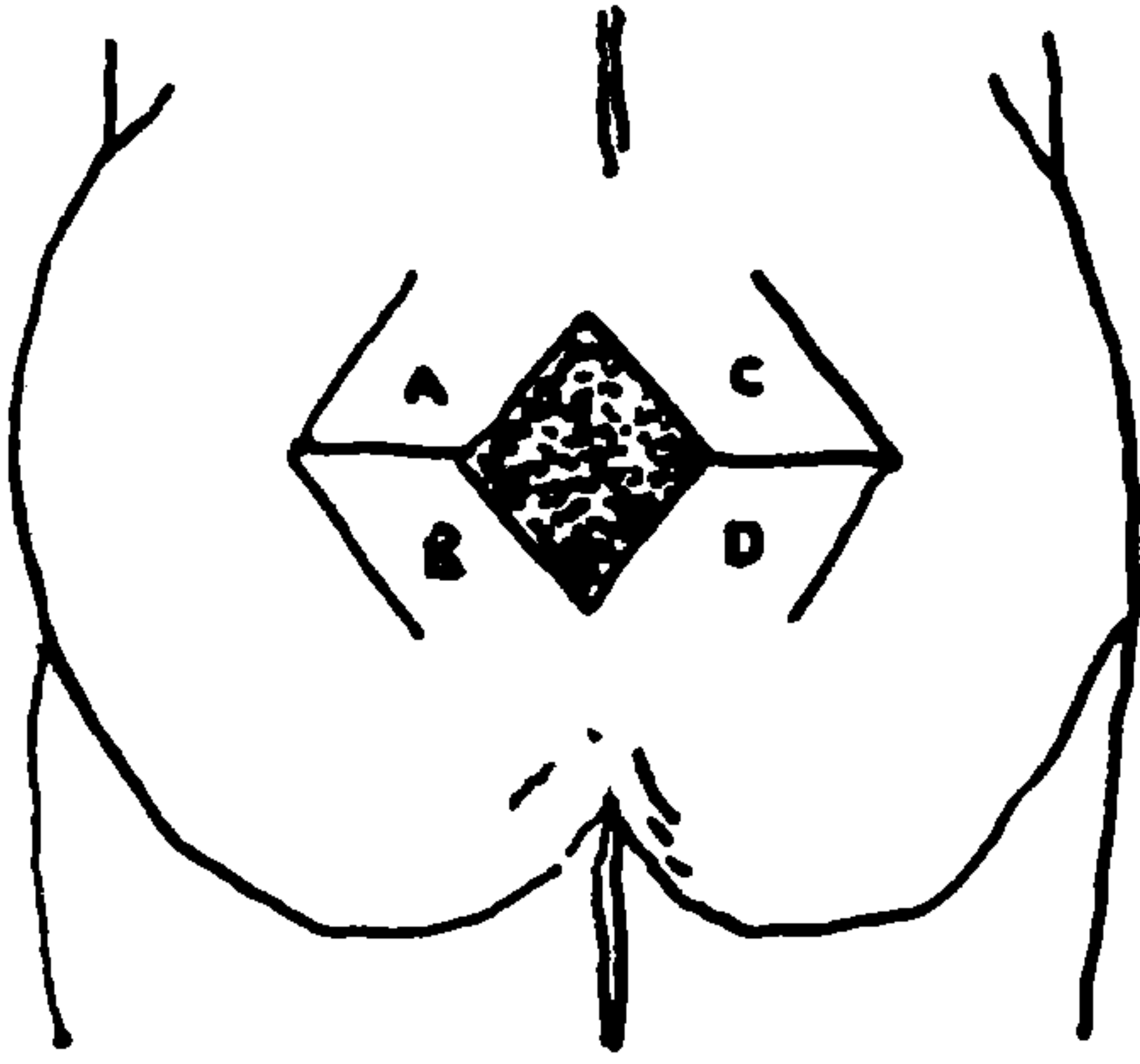
Pilonidal sinüs uzun işgücü kaybına yol açan, günlük aktiviteyi ve yaşam konforunu bozan, konservatif ve konvansiyonel cerrahi yöntemlerle tedavi edildiğinde yüksek nüks oranı olan, hastanede kalış süresini uzatan ve her vakada uygulanacak standart bir cerrahi yöntemin olmadığı bir hastalıktır.

Hastalığın cerrahi tedavisinde lezyonun tam çıkartılması ve yara defektinin primer kapatılması esastır. Bu gün pilonidal sinüs tedavisinde sklerozan madde enjeksiyonu, eksizyon+sekonder iyileşme, eksizyon+parsiyel kapama, marsupializasyon, eksizyon+Z plasti, eksizyon+rotasyon Flep, eksizyon+ advancement flep ve eksizyon+ limberg flep gibi yöntemler uygulanmaktadır.

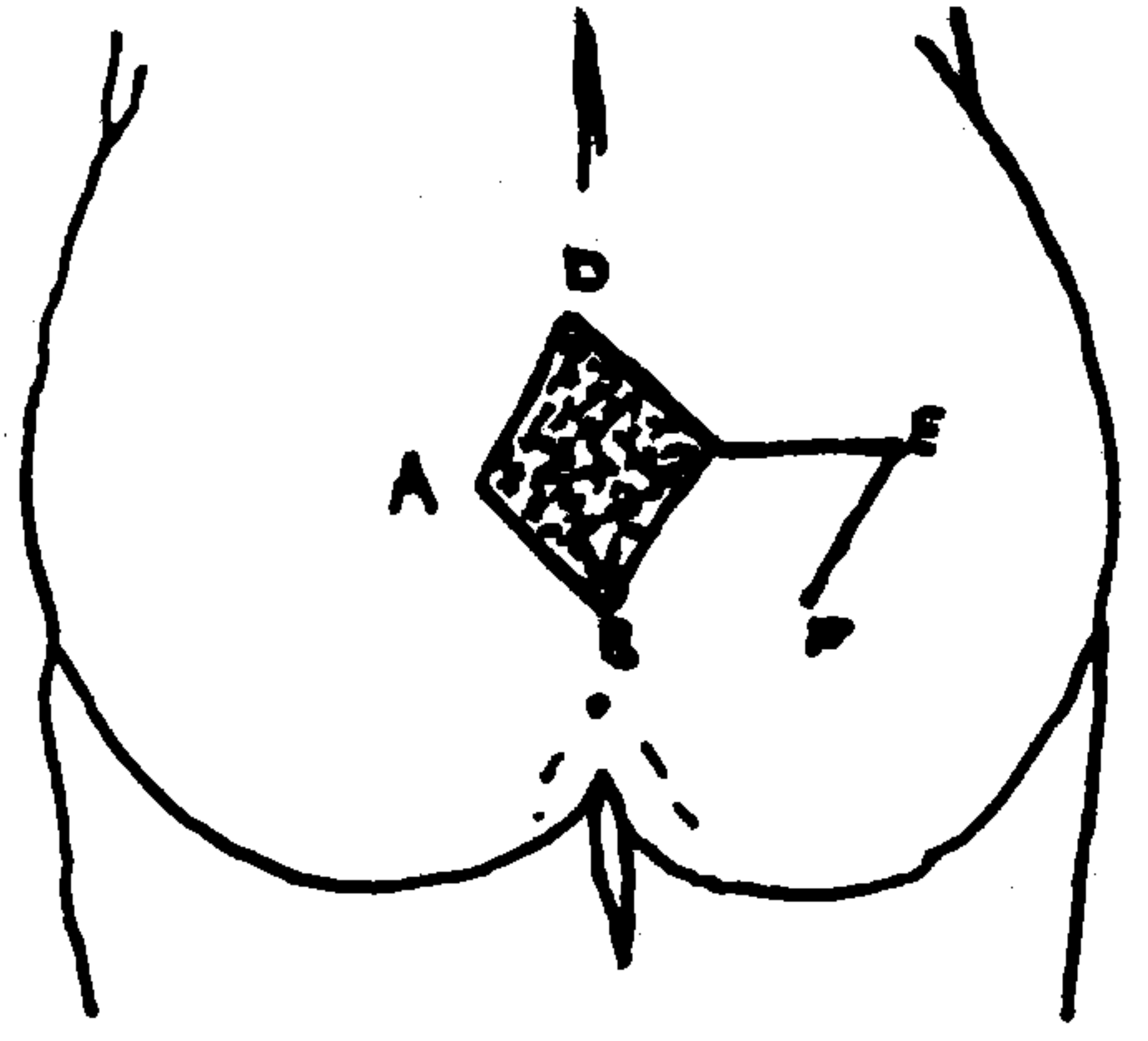
Bizim prospektif olarak yaptığımız çalışmada nüks riski düşük, kısa iyileşme süreci olan, lezyo-

<sup>1</sup> Uzm. Dr. T.Ü. Tıp Fakültesi Genel Cerrahi Anabilim Dalı, EDİRNE

<sup>2</sup> Araş. Gör. Dr. T.Ü. Tıp Fakültesi Genel Cerrahi Anabilim Dalı, EDİRNE



ŞEKIL I. Limberg flep hazırlanabilen bölgeler



ŞEKIL II. Limberg flep hazırlanışı

nunun geniş eksizyonu ve defektin Limberg Flep ile kapatılması yöntemi ve sonuçları sunulmuştur.

#### MATERYAL VE METOD

Çalışmamızda 1994 Eylül'le 1995 Haziran ayları arasındaki sürede Trakya Üniversitesi Genel Cerrahisi kliniğinde Limberg Flep yapılan 21 olgu prospektif olarak incelendi. 21 olgumuzdan 6'sı (% 28,5) kadın, 15'i (% 71,4) erkektir.

#### BULGULAR

Hastaların yapılan pre-operatif muayenelerinde 13 (% 61,9) hastada tek sinüse rastlanırken, 8 hastada (38,1) multiple sinüse rastlandı. 17 hastada (% 80,9) sinüs ağızları sulkusta iken, 4 hastada (% 19,1) sinüs ağızları sulkustan uzakta idi.

Ameliyata alınan hastaların hepsine sakral ve perianal mekanik ve biyosimik temizliği takiben fistül ağzından metilen mavisi verilerek kist trajesi tüm olarak belirlendi. Bütün hastalar prone (Jack Knife) pozisyonunda ameliyata alındı. Tüm hastalara intratrakeal genel anestezi uygulandı. Rhomboid eksizyon ve flep sınırları kalemle çizildi. (Fotoğraf I). Kist total olarak presakral fasyaya kadar eksize edildi. Eksizyonu takiben, hemostaz sağlandı ve flepin hazırlanmasına geçildi. Flepin yerinin seçimi eşkenar dörtgen şeklindeki eksizyonun konumuna göre seçildi (Şekil I).

Limberg flep rhomboid şeklinde defektlerin kapatılmasında kullanılan bir yöntemdir.

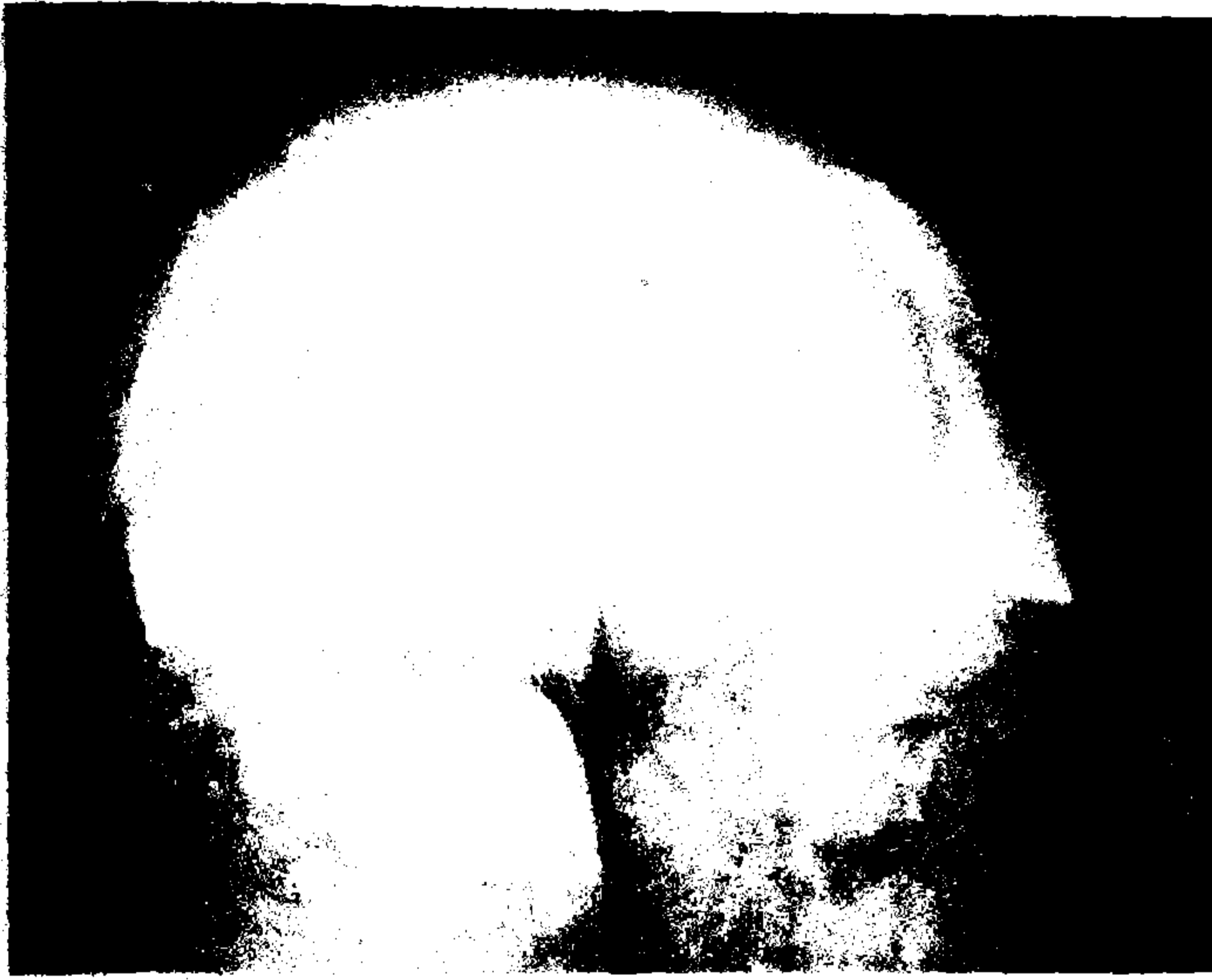Şekil II'de Limberg Flep hazırlanışı şematize edilmektedir. Bu şekilde  $CE = AD$ ,  $EF = DC$ ,  $CB = AB$ , A açısı  $120^\circ$ , D açısı  $60^\circ$ 'dir.

Gluteus maximus adelesinin fasyası dahil olmak üzere flep serbestleştirildi. Flep defektle transpoze edildi. Flep altına vakumlu dren konuldu. Flep presakral fasyaya 2/0 Vicryl ile tek tek konulan dikişlerle dikildi. Cilt 3/0 prolene mattress dikişlerle kapatıldı. Dren ortalama 3-4 gün sonra çekildi. Hastalara pre-operatif tek doz ve post-operatif 6 gün süre ile antibiyoterapi uygulandı. 4-6 günlerde taburcu edilen hastaların dikişleri 10.gün alındı. (Fotoğraf -II : Ameliyatı tamamlanmış hali )

Sadece 1 olgumuzda (% 4,7) post-operatif 5.gün oluşan hematoma bağlı yara detyaşmanı gelişti. 3 gün süren serohemorajik akıntıdan sonra yara sekonder iyileşmeye bırakıldı. Diğer 20 olgumuzda (% 95,3) komplikasyon gözlenmedi. Hastalar 3-8 ay arası takip edildi. Bu süre içinde nüks olgusuna rastlanmadı.

#### TARTIŞMA

Pilonidal hastalık sakrokoksigeal bölgede akut ve kronik ataklarla seyreden kist ve sinüslerin oluşturduğu bir hastalıktır. İntergluteal sulkusun üst yarısında, fasya lumbodorsalisin üzerindeki yumuşak doku içerisinde oluşur. Sakral bölgedeki kılların sinüs etyolojisinde rol oynadıkları önc sürülmüştür. Gluteal sulkus üzerinde orta hatta bulunan kıl follükülleri esas faktördür. Tam açıklanamayan nedenler, bu follüküllerde genişle-



FOTOĞRAF I. Rhomboid eksizyon ve flep sınırlarının kalemle çizilmiş hali

meye yol açar, bunun sonucu enfeksiyon ve kist oluşur (1,2,3).

Genel hijyen kurallarına dikkat etmeme, multiple makro travmalar, kişilerin çalışma şartları da bu hastalığın etyolojisinde rol oynamaktadır. Ayrıca şişman, dar kalçalı, intergluteal sulkuslar, derin, presakral bölgelerinde aşırı kılınma gösteren ve bol salgıdan dolayı yağlı bir vücuda sahip olan erkeklerde daha sık gözlenmektedir (3,4).

Cerrahi olarak başarılı bir şekilde tedavisi yapılmazsa, hayat boyu akut ve kronik ataklarla seyreden inatçı bir akıntı devam edecektir. Hastalık zemininde karsinom gelişme oranı % 0.1 dolayındadır. Stephen ve ark. literatürde 34 karsinom olgusuna rastlamışlardır (5,6,7).

Bu gün pilonidal sinüs tedavisinde en çok kullanılan cerrahi yöntemler eksizyon ve primer-sütür ile kapamadır. Bu yöntem her ne kadar hem cerrah hem de hasta açısından çekici ise de, bu yöntemle tedavi edilen hastalarda Palumbo L.H. %32, Kodistra H.D % 28, Edwards M.H % 46 yüksek nüks oranları bildirmişlerdir (8,9,10,11).

Bir diğer yöntem olan eksizyon ve parsiyel kapama (intrafleksiyon) ve sekonder iyileşmeye bırakma, primer-sütür ile kapamaya oranla nüks açısından daha düşük bir yöntem olup, bir çok klinikçe rutin olarak uygulanmaktadır. Ancak iyileşme süresi primer suture göre 2 hatta 3 kat daha fazladır. Buda hasta açısından tercih edilmeyen bir durum oluşturur. Ayrıca da Abronson B. % 6.9, ve Palumba L.H % 18 gibi nüks oranları

da bildirmişlerdir. Bu oranlarda hiç de düşük değildir (11,12,13).

Bu bahsedilen yöntemlerdeki nüks oranlarının bu kadar yüksek olmasının sebebi intergluteal oluğun ortadan kaldırılmaması olduğu düşünülmektedir.


İntergluteal oluğu ortadan kaldıran yöntemler arasında Z-plasti, Rotasyon flepi ve Limberg flep sayılabilir. Z-plasti küçük defektlerde ve uygun vakalarda başarı ile uygulanabilmektedir. Mansoor A., Dickson D. yaptıkları çalışmada nüks oranı % 1.6 olarak bildirmişlerdir. Rotasyon flebi uygulanması da birçok vakada kullanılmıştır. Fishbein R.H, Handelsman J.C. % 2-3 civarında nüks oranları bildirmişlerdir (14,15).

Çalışmamızda kullandığımız bir transpozisyon flebi olan Limberg flep ile kapama, uygun vakalarda oldukça başarılı sonuçlar vermiştir.

Alver'in 35, Azab'ın 30, Bender'in 36 vakalık serilerinde, ilk ikisinin 6 ay-3 yıl arası, sonuncusunun 3-12 ay takip sürelerinde nüksle karşılaşmadıklarını bildirmişlerdir (5,16).

Defekti ölü boşluk bırakmadan kapatan, doku gerginliğine neden olmayan ve intergluteal oluğu belli bir ölçüde düzleştiren bu yöntem, iyi uygulandığında komplikasyonsuz olarak sonuçlanabilmektedir (17).

Bizim çalışmamızda 21 vakaya Limberg flep uygulandı. Bu vakalar post operatif olarak 3-8 ay izlendi. Daha öncede belirtildiği gibi sadece 1 vakamızda (% 4.7) post-operatif 5.gün hematoma



FOTOĞRAF II. Ameliyatın tamamlanmış hali

bağlı yara detersmanı gelişti. Bu vaka sekonder iyileşmeye bırakıldı. Diğer 20 vakamızda (% 95.3) komplikasyon gözlenmedi.

Flep hazırlanmasının kolay oluşu, donör bölgesinin primer kapatılması, kozmetik sonuçlan-

ması iyi olması ve hastanede kalış süresinin kısa olması pilonidal sinüs tedavisinde bu cerrahi yöntemin bir çok yayında da belirtildiği gibi uygun vakalarda kullanılmasını önermekteyiz.

#### KAYNAKLAR

1. Anderson A. W.: Hair extracted from an ulcer. *Boston Med. Surg.* 7,36:47,1847.
2. Brearley R.: Pilonidal sinus, a new theory of origin. *Brit. J.Surg.* 43:62,1955.
3. Carstens E, und Keichel F.: Aetiologie und therapie dessin. *Pil Der Chirurg* 7: 340-343,1963.
4. Scholdegen W.: Haornest fisteln aetiologie U Therapie *Die Med Welt* 31:65, 1965.
5. Bender Ö, Akay Y, Karahan S, Alptosun E.: Pilonidal Sinüs tedavisinde Limberg Flep. *Cerrahi Tıp Bülteni*, 2 (1) 17-20,1993.
6. Terry J.L.: Pilonidal sinus carsinoma. *Am. J. Surg.* 102: 465,1961.
7. Weinstein M.M.: Pilonidal sinus carsinoma. *JAMA* 170:1994,1959.
8. Edwards M.H.: Pilonidal sinus A5 year appraisal of the Millardlord treatment. *Br. J. Surg.* 64 :867,1977.
9. Goligher, J.C.: Surgery of the Anus, Rectum and Colon. New York, The Macmillan Publishing, 1980.
10. Kodistra H.D.: Pilonidal sinuses: Review of the literatue and report to three hundred and fifty cases. *Am. J.Surg.* 55:3,1942.
11. Palumbo L.H., Larimore O.M., Katz IA.: Pilonidal cysts and sinus, or statistical review. *Arch. Surg.* 63: 852-855, 1981.
12. Abronson B.: Excision and delayed closure of pilonidal sinuses. *Surg. Gynecol. Obstet.* 144: 205, 1977.
13. Ludwig J, Pyrtok M.D.: Excision of pil cyst with simplified partial wound closure. *Surg. Gynec. Obstet.* 118:3, 1964.
14. Fishbein R.H., Handelsman J.C.: A method for primary reconstruction following excision of sacrococcygeal pilonidal disease. *Ann.Surg.* 190:231-237, 1979.
15. Mansoory A, Dickson D: Zplasty for treatment of disease of pilonidal sinuses. *Surg. Gynecol Obstet.* 155:409, 1982.
16. Alver O, Kayabaşı B, Özcan M.: Pilonidal sinus olgularının tam rombik eksizyonu ve fasiokütan Limberg flabı kullanılarak primer kapatılması. *Medica* 5 (6):19,1988.
17. Zimmerman C.: Out-patient excision and primary closure of pilonidal cysts and sinuses. *Am. J. Surg.* 640: 2,1978.