

## Komplike Pilonidal Sinüs Tedavisinde İki Taraflı Gluteus Maximus Fasyokutanöz Flep Uygulaması

*Bilateral Gluteus Maximus Fasciocutaneous Flap For the Treatment of Complicated Pilonidal Sinus*

Sezgin YILMAZ<sup>1</sup>, Nazlı SANCAKTAR<sup>2</sup>, Mehmet Nuri KOŞAR<sup>1</sup>, Yavuz DEMİR<sup>2</sup>

Afyon Kocatepe Üniversitesi Tıp Fakültesi, <sup>1</sup>Genel Cerrahi Anabilim Dalı, <sup>2</sup>Plastik ve Rekonstrüktif Cerrahi Anabilim Dalı, Afyon

**Başvuru tarihi / Submitted:** 04.10.2007 **Kabul tarihi / Accepted:** 30.11.2007

Sakrokoksigeal pilonidal sinüslerin birçoğu basit cerrahi tekniklerle tedavi edilebilmesine rağmen bazı olgular daha komplike tekniklere gereksinim duyabilir. Nüks eden olgularda alternatif tedavi yöntemlerinden biri olabilecek fasyokutanöz gluteal flep tekniği ile tedavi edilen bir olguyu paylaşmak istedik. Otuz dört yaşında erkek kronik pilonidal sinüs hastası olan ve beş yıl önce pilonidal sinüs traktus eksizyonu ve drenaj yapıldıktan sonra zaman zaman antibiyoterapi dışında cerrahi tedavi görmemiş bir hasta kliniğimize başvurdu. Tüm sinüslerin geniş bir şekilde eksizyonunu takiben hastanın her iki gluteal alanından hazırlanan fasyokutanöz flep ile defekt kapatıldı. Ameliyat sonrası komplikasyon gelişmeyen hasta hastanede yatış süresi içerisinde drenaj takibine uygun olarak drenleri sıra ile çekildi. Ameliyat sonrası ikinci gün mobilize edildi. İkili fasyokutanöz gluteal flep sakrokoksigeal pilonidal sinüslerin tedavisi için ilk tercih değildir. Ancak, tekrarlayan, geniş ve özellikle vertikal boyu uzun olguların tedavisi için uygun patofizyolojik bir çözüm sağlayabilir.

**Anahtar Sözcükler:** Pilonidal sinüs; eksizyon; gluteus maximus flebi.

Sacroccygeal pilonidal disease can be treated with basic surgical techniques for most cases, however some cases may require more complicated techniques. So in this work we reported a case treated with fasciocutaneous gluteal flap that can be an alternative method for the treatment of resistant cases. A 34-year-old man was admitted to our clinic for chronic pilonidal sinus disease. The patient had a history of an excision of pilonidal tractus and drainage operation five years before and irregularly used antibiotherapy after that. All sinus tracts were excised widely and the defect was repaired with fasciocutaneous flap prepared from bilateral gluteal region. Postoperative course of the patient was uneventful and hemovac drains were withdrawn after cessation of drainage. The patient was mobilized at the postoperative 2nd day. As a result; although bilateral fasciocutaneous gluteal flap is not the first alternative for the treatment of pilonidal disease, it can be valuable in treating the patients with wide, recurrent, and vertically long pilonidal disease.

**Key Words:** Pilonidal sinus; excision; gluteus maximus flap.

Pilonidal sinüsün en sık görüldüğü bölge topografik anatomide Regio Sakralis (Kuyruk sokumu bölgesi) adını alır. Pilonidal sinüs tedavisinde eksizyon sonrası geride kalan doku defekti uygun olgularda primer olarak kapatıla-

bileceği gibi sekonder iyileşmeye de bırakılabilir. Ancak geniş pilonidal sinüs olgularının tedavisinde Z-plasti, rhomboid flep, gluteus maximus myokutanöz flebi ve V-Y kaydırma flebi de dahil birçok teknik tarif edilmiştir.<sup>[1,2]</sup> Ancak bu işlem-

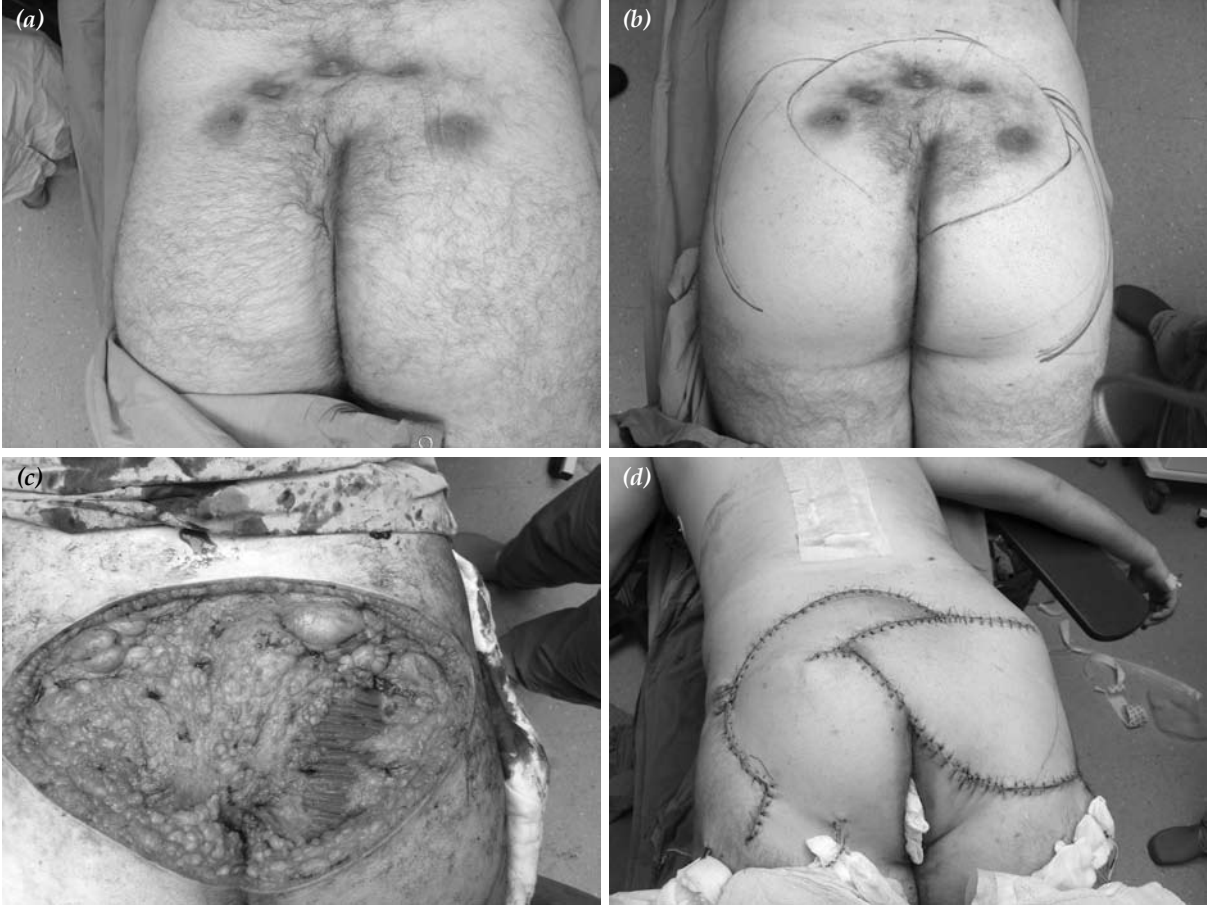
ler hastane yatış süresini uzatır ve lateralde el değmemiş dokuların aşırı diseksiyonunu gerektirir. Bununla birlikte greft ya da deri fleplerinin nekrozu ya da kaybı gibi çok ciddi olabilecek potansiyel komplikasyonlar da bu yöntemlerin dezavantajlarıdır. Bildirilmiş nüks oranları %6'dan %20'ye kadar değişmektedir. Bu yüzden bu girişimlerin önceden bahsedilen, daha basit girişimlerin sonuç vermediği olgularda tercih edilmesi doğru olacaktır.

Pilonidal sinüs hastalığı için birçok tedavi seçeneği tariflenmekle birlikte pek çok olgunun basit cerrahi prosedürlerle tedavi edilebildiği bilinmektedir. Ancak kronik, ya da nüks eden pilonidal sinüs olgularında tedavi güçleşmekte ve hastanın yaşam kalitesi ileri derecede bozulmaktadır.<sup>[1]</sup> Bu olgu sunumunda nüks eden, kronik sakral pilonidal sinüsü olan bir hastada eksizyon sonrası ortaya çıkan geniş defekti

kapatmak için kullandığımız fasyokutanöz gluteal flep yöntemini sunduk ve bu tekniği literatür eşliğinde irdeledik.

## OLGU SUNUMU

Otuz dört yaşında erkek hasta kliniğimize sakral bölgeden sırtına doğru uzanan beş adet fistül ağzının görüldüğü dev pilonidal sinüs nedeniyle başvurdu. Hasta beş yıl önce fistülotomi ameliyatı olmuştu ve drenaj yapıldıktan sonra zaman zaman antibiyoterapi dışında başka bir cerrahi tedavi görmemişti. Fizik muayenesinde anüse superiorda 7 cm mesafede intergluteal sulkusta beş adet sinüs ağzı mevcuttu (Şekil 1a). Hafif pürülan akıntı olmakla birlikte tam olarak bir apse formasyonu yoktu. Sinüsün total olarak eksize edilmesi sonrası ortaya çıkacağı düşünülen defekt için her iki gluteal alandan hazırlanan fasyakutanöz flep kullanılmasına karar verildi. Plastik Cerrahi ve Genel Cerrahi ekipleri per-



Şekil 1. (a) Olgunun ameliyat öncesi görünümü. (b) Eksizyon sonrası kullanılacak muhtemel fleplerin çizimi. (c) Pilonidal sinüs eksizyonu sonrası ortaya çıkan defekt. (d) Gluteal flep ile rekonstrüksiyon sonrası görünüm.

peratuvar çıkarılacak sinüs hattı ve sonrasında ki flepler için çizim yaptı (Şekil 1b). Hastanın ameliyat sonrası analjezisi açısından anestezi ekibi tarafından epidural kateter yerleştirilerek ameliyata başlandı.

Sinüs ağızlarından metilen mavisi verildikten sonra presakral fasyaya kadar tüm sinüs ağızlarını içerecek şekilde geniş eksizyon yapıldı (Şekil 1c). Ardından her iki inferior gluteal hattan yapılan çizimlere uygun olarak gluteus maximus fasyası dahil edilerek fleplar havalandırıldı ve rotasyon yapılarak defekt çift taraflı hazırlanan bu fleplerle kapatıldı (Şekil 1d). Dört adet aspiratif dren konularak ameliyata son verildi. Ameliyat sonrası komplikasyon gelişmeyen hasta drenlerinin çekilmesinden sonra kontrollere gelmek üzere taburcu edildi.

## TARTIŞMA

Pilonidal sinüs hastalığının tedavisinde amaç cerrahi tedavinin basit olması, hospitalizasyon süresinin az olması, rekürrens oranının düşük olması ve maliyet/yarar oranının yüksek olmasıdır. Tedavide birçok değişik yöntem tariflenmiştir. Eksizyon ve primer kapama, kriyocerrahi, marsupializasyon, cilt greftleme bunlardan birkaçıdır. Flep alternatifleri arasında transpozisyon fleplerinden Z-plasti, V-Y plasti, Limberg, Rhomboid, W-plasti, Dufourmental rotasyon flepleri sayılabilir.<sup>[3,4]</sup> Hastalar bu prosedürlerin her birinden yarar görebilir, iyileşebilirler. Bununla birlikte küçük bir grup da olsa bazı hastalarda multiple ve geniş rekonstrüksiyonlara gereksinim duyulabilir ki bu durumda gluteal

flepler iyi bir alternatif olmaktadır.<sup>[5,6]</sup> Bu durumda oluşturulan bu geniş flepler özellikle genç ve hareketli hastalar için çok konforlu sonuçlar doğuramayabilir. Bu tarz rotasyon fleplerindeki en büyük sıkıntılardan biri kas fonksiyonlarının etkinliğindeki azalmadır. İdeal tedavi sinüsün ortadan kaldırılması ve hayat konforunu en iyi sağlayabilecek tedavi prosedürünü bulabilmektir.

Kliniğimizde komplike olmayan, kronikleşmemiş rekürren olmayan basit pilonidal sinüslerde tedavi prosedürü olarak V-Y plasti ya da Limberg flep yöntemlerini uyguluyoruz. Ancak kronik, nüks ve geniş sinüslerde gluteal fasyakutanöz flep tekniği de etkin bir şekilde kullanılabilir.

## KAYNAKLAR

1. Hull TL, Wu J. Pilonidal disease. Surg Clin North Am 2002;82:1169-85.
2. Neşşar G, Kayaalp C, Seven C. Elliptical rotation flap for pilonidal sinus. Am J Surg 2004;187:300-3.
3. Cihan A, Menten BB, Tatlıcıoğlu E, Özmen S, Leventoğlu S, Ucan BH. Modified Limberg flap reconstruction compares favourably with primary repair for pilonidal sinus surgery. ANZ J Surg 2004; 74:238-42.
4. Ulusoy MG, Kankaya Y, Uysal A, Koçer U, Karaaslan Ö, Sungur N. Lumbo-sakral ve iskiyal defektlerin onarımında deepitelize V-Y ilerletme gluteal perforator flebi. Türk Plastik, Rekonstrüktif ve Estetik Cerrahi Dergisi 2006;14:153-8.
5. Özmen S, Kandal S, Findikcioglu F, Menten B. Superior gluteal artery perforator flap: an alternative in the treatment of complicated pilonidal sinus. Gazi Medical Journal 2006;17:176-8.
6. Jósavay J, Sashegyi M, Kelemen P, Donáth A. Clinical experience with the hatchet-shaped gluteus maximus musculocutaneous flap. Ann Plast Surg 2005;55:179-82.