

Stevens-Johnson Sendromu ve Hiperbarik Oksijen Tedavisi: Bir Olgu Sunumu

Stevens-Johnson Syndrome and Hyperbaric Oxygen Therapy: A Case Report

Emrullah SOLMAZGÜL¹, Günalp UZUN², Şenol YILDIZ², Ahmet ŞEN³, Ahmet AKIN³, Savaş ÇEKMEN⁴, Emine KARA⁵

Güllhane Askeri Tıp Akademisi Haydarpaşa Eğitim Hastanesi, ¹İç Hastalıkları Kliniği, ²Sualtı Hekimliği ve Hiperbarik Tıp Kliniği, İstanbul; ³Güllhane Askeri Tıp Akademisi, Hava ve Uzay Hekimliği Anabilim Dalı, Eskişehir; ⁴Eskişehir Hava Hastanesi, Cildiye Kliniği, Eskişehir; ⁵Kızılay Tıp Merkezi, Patoloji Laboratuvarı, Eskişehir

Başvuru tarihi / Submitted: 27.08.2007 **Kabul tarihi / Accepted:** 04.10.2007

Yirmi yaşında bir erkek hasta iki gün önce başlayan tükürüğünü yutamama, idrar yapamama, ellerde, ayaklarda, ağızda ve peniste yara şikayetleri ile acil servise başvurdu. Her iki gözde pürülan konjunktivit, burun mukozasında hiperemi, ağızda erode, psödomembranlı, yer yer kanamalı stomatit vardı. Üretra çıkışı inflamasyonlu. Her iki el ve ayakta hedef tarzı vezikülobül-löz lezyonlar vardı. Hastada Nikolsky bulgusu pozitif. Hastaya Stevens-Johnson sendromu tanısı konularak yoğun bakıma yatırıldı. Hastaya intravenöz sıvı replasman tedavisi, seftriakson sodyum, ranitidin, nistatin ve metilprednizolon başlandı. Bu tedavilere ek olarak 2.5 mutlak atmosfer basınçta 90 dakika/gün, toplam beş seans hiperbarik oksijen tedavisi uygulandı. Üçüncü günde hastanın belirtilerinde fark edilir düzelme gözlemlendi. Beş günlük tedavi sonunda hasta tamamen iyileşti. Bu olgu sunumunda hiperbarik oksijen tedavisinin Stevens-Johnson sendromunda görülen cilt ve mukoza bulgularının tedavisindeki rolü tartışılmaktadır.

Anahtar Sözcükler: Stevens-Johnson sendromu; stomatit; hiperbarik oksijenasyon; vezikülobül-löz.

A 20-year-old male patient was admitted to emergency department with complaints of being unable to swallow and urinate and wounds in his hands, feet, mouth and penis. He had purulent conjunctivitis, hyperemia in nasal mucosa, pseudomembranous stomatitis in his mouth, inflammation in external urethral orifice, vesiculobullous lesions in both hands and feet. Nikolsky sign was positive. The patient was diagnosed as Stevens-Johnson syndrome and hospitalized in intensive care unit. Intravenous fluid replacement treatment, ceftriaxone sodium, ranitidine, nystatin and methylprednisolone were started. In addition, he received five sessions of hyperbaric oxygen therapy (at 2.5 atmospheres absolute for 90 minutes/day). The lesions were markedly improved after three days and he was completely healed after five days of treatment. In this case report, the potential role of hyperbaric oxygen therapy in the treatment of cutaneous and mucosal manifestations of Stevens-Johnson syndrome was discussed.

Key Words: Stevens-Johnson syndrome; stomatitis; hyperbaric oxygenation; vesiculobullous

Stevens-Johnson sendromu (SJS) yüksek, ateş, pürülan konjunktivit, eroziv stomatit ve jeneralize ekzantemli cilt lezyonları ile karakter-

ize bir hastalıktır.^[1] Hastalık tüm yaş, ırk ve cinsiyeti tutabilir. Stevens-Johnson sendromu'nun insidansı milyonda 1.2-6 olarak bildirilmiştir.^[2]

Stevens-Johnson sendromu etiyolojisinde çok çeşitli faktörler rol oynamaktadır. Olguların yarısından çoğunda ilaçlar sorumlu olmakla birlikte enfeksiyonlar, kimyasallar ve malign hastalıklar da etyolojide rol alabilir.^[3-5]

Stevens-Johnson sendromu'nun cilt tutulumu olarak, pembemsi maküllerle karakterize hedef tarzı vezikülobüllöz lezyonlar vardır. Lokalize alanlarda epidermal tabakanın ayrılmasına Nikolsky bulgusu denmektedir. Stevens-Johnson sendromu'nda ayrılmış cilt alanları tüm vücut yüzeyinin %10'undan azdır.^[1] Lezyonlar genellikle 2-6 hafta kadar sürer. Oral, oküler, nazal ve genital mukozanın tutulumu hastalığın seyrini belirler.^[6] Ateş, yorgunluk, bitkinlik, kas/eklem ağrıları, fotofobi ve iç organ tutulumu olabilir.^[3,6] Mortalite oranı %5 olarak bildirilmiştir.^[7] Soyulmuş cilt nedeniyle gelişen enfeksiyonlar genellikle ana ölüm nedenidir. Hastalığın tanısı daha çok klinik bulgular, Nikolsky bulgusunun pozitifliği ve cilt lezyonlarının histopatolojik incelemesi ile konmaktadır.

Hiperbarik oksijen (HBO) tedavisi hastalara yüksek basınç altında (genellikle 2-3 mutlak atmosfer (ATA) basıncında) aralıklarla %100 oksijenin solutulmasıdır. Hiperbarik oksijen kronik yaraların tedavisinde yaygın olarak kullanılmaktadır. Bu nedenle, HBO tedavisinin SJS'ye bağlı cilt ve mukoza bulgularının tedavisinde yararlı olabileceğini düşünüldü. Hiperbarik oksijen tedavisinin SJS ile aynı hastalık grubunda olan ve daha ağır seyreden toksik epidermal nekrolizde yararlı olduğu bildirilmiştir.^[8] Bilindiği kadarıyla HBO'nun SJS

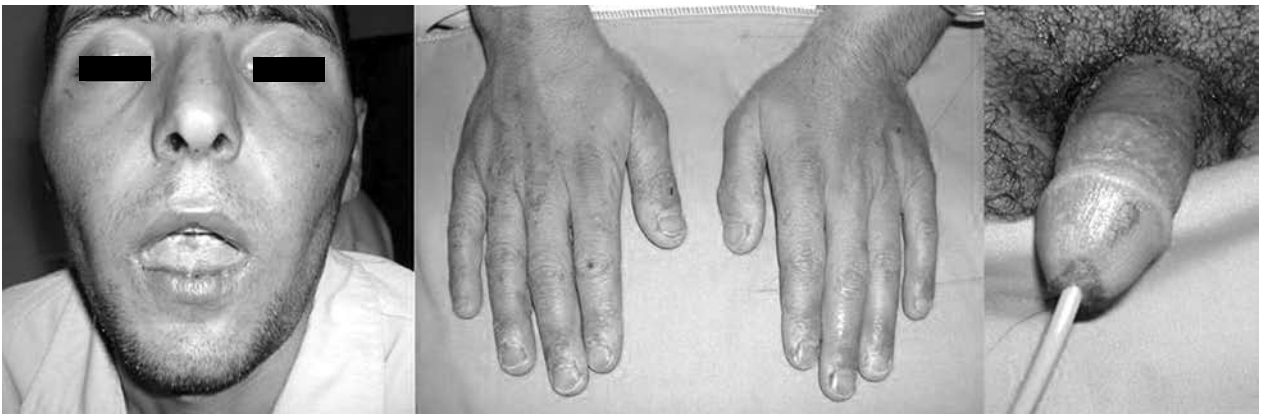tedavisinde kullanımı daha önce bildirilmemiştir. Bu yazıda HBO tedavisi uygulanan SJS'li bir olgu sunulmaktadır.

OLGU SUNUMU

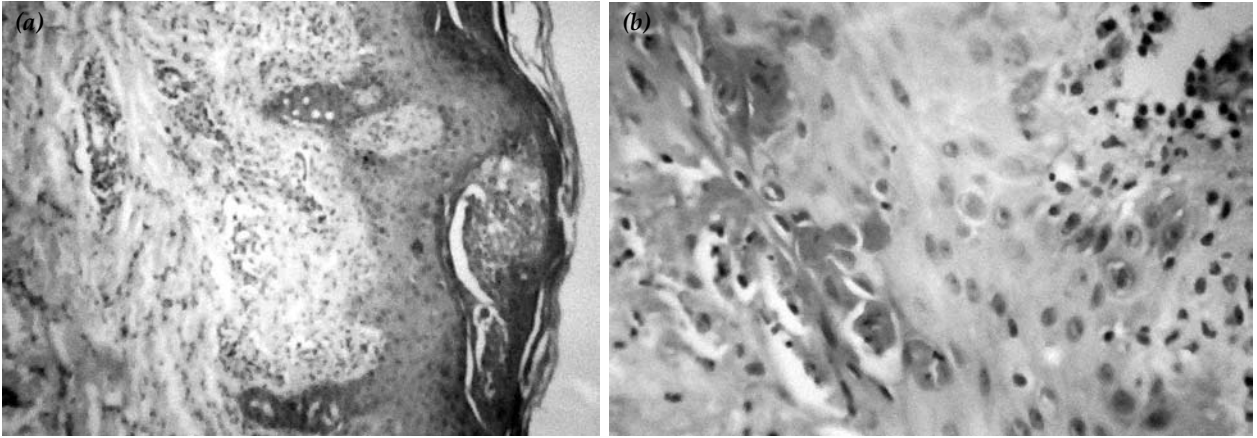
Yirmi yaşında bir erkek hasta iki gün önce başlayan, gözlerde yanma, batma, ışıktan rahatsız olma, ağızda, dudakta, burunda, penil üretra çıkışında, her iki el ve ayakta çok sayıda yaralar ile acil servise ailesi tarafından getirildi. Hasta tükürüğünü dahi yutamıyor ve acı hissettiğinden idrarını yapamıyordu. Öyküsünde herhangi bir ilaç kullanımı, alkol, sigara veya madde bağımlılığı yoktu.

Yapılan muayenesinde hastanın genel durumu orta, şuuru açık, kooperasyon ve oryantasyonu tamdı. Hastanın arteriyel tansiyonu 100/60 mmHg, nabızı 90/dk ve ritmik, ateşi ise 37.5 °C idi. Her iki gözde pürülan konjunktivit, burun mukozasında hiperemi, ağızda erode, psödomembranlı, yer yer kanamalı stomatit vardı. Penil üretra çıkışı inflamasyonlu idi. Her iki el ve ayakta hedef tarzı vezikülobüllöz lezyonlar vardı (Şekil 1). Nikolsky bulgusu pozitif. Kalp ve akciğerler dinlemekle normaldi. Batın serbestti, palpasyonla organomegali yoktu ve traube açtı.

Hastanın tam kan sayımı, eritrosit sedimentasyon hızı, rutin biyokimyasal testleri, tam idrar tahlili, akciğer grafisi ve tüm batın ultrasonografisi normaldi. Grup ve brucella aglütinasyon testleri, gaitada gizli kan, gaitada parazit yumurtası, ve hemokültür negatif olarak bulundu. Boğaz kültüründe normal flora tespit edildi.



Şekil 1. Her iki elde hedef tarzı vezikülobüllöz lezyonlar, üretra çıkışında inflamasyon, stomatit lezyonları.



Şekil 2. (a) Yüzey örtü epitelinde parakeratotik hiperkeratoz, irregüler akantoz ve intraepidermal blister formasyonu ile dermiste perivasküler mononükleer iltihabi hücre infiltrasyonu (H-E x 100). (b) Eozinofilik apoptotik keratinositler, lenfosit egzozitozu ile bazal tabakada fokal vakuoler dejenerasyon (H-E x 200).

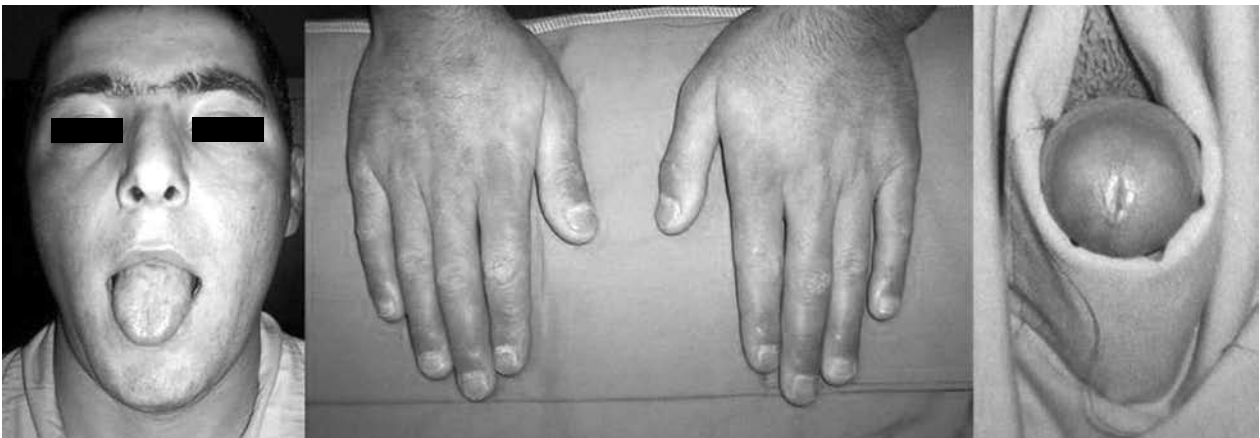Ayaktaki lezyonlardan alınan cilt biyopsisinin histopatolojisi SJS ile uyumluydu (Şekil 2a, b).

Hastaya klinik bulgular, Nikolsky bulgusunun pozitifliği ve cilt biyopsisi sonucu ile SJS tanısı kondu. Hasta Dahiliye Yoğun Bakım Ünitesi'ne yatırıldı. İntravenöz damar yolu açıldı ve sıvı replasmanı olarak; %10 dekstroz 1000 cc, izotonik serum 1000 cc, ProcalAmine, 500 cc olmak üzere toplam 2500 cc/gün sıvı planlandı. Hastanın oral beslenmesi olmadığından parenteral beslenmeye alındı. Sekonder enfeksiyonlardan korumak için seftriakson sodyum 2x1 g/gün i.v. başlandı. Hastalığın ilk günlerinde olduğumuzdan çoğu yazarların önerdiği şekilde metilprednizolon 1 mg/kg/gün i.v. başlandı. Gastrointestinal yan etkileri azaltabilmek için ranitidin 4x50 mg/gün i.v. ilave edildi. Oral mukozayı mantar enfeksiyonundan korumak

için nistatin süspansiyon 4x1 cc/gün başlandı. Bu tedavilere ek olarak, hastaya 2.5 ATA basınç altında 90 dakika/gün HBO tedavisi başlandı. Her gün tam kan sayımı ve rutin biyokimyasal testleri kontrol edildi. Hasta üç gün ilaç tedavisi ve HBO tedavisi aldıktan sonra belirgin iyileşme sağlanınca yoğun bakımdan Dahiliye Kliniği'ne alındı. Hastaya toplam beş seans HBO tedavisi uygulandı. Tedavi sonunda hastanın tüm şikâyetlerinde iyileşme gözlemlendi (Şekil 3).

TARTIŞMA

Stevens-Johnson sendromu için özel bir tedavi yöntemi bulunmamaktadır. Şüphelenilen ilacın kesilmesi tedavide ilk basamaktır ve destek tedavisi ile birlikte SJS tedavisinin temelini oluşturur. Şüphelenilen ilacın erken dönemde kesilmesi mortaliteyi önemli ölçüde azaltmaktadır.^[9]



Şekil 3. Beş gün tedavi sonrası hastanın lezyonları tamamen iyileşti.

Destek tedavisini sıvı replasmanı, yeterli beslenme desteği, yara bakımı ve enfeksiyonlardan korunma oluşturmaktadır.^[6,10] Stevens-Johnson sendromlu hastalarda katabolizma arttığı için yüksek kalorili ve proteinden zengin diyet uygulanmalıdır.^[11] Hastalar genellikle dermatoloji servislerinde takip edilmekle birlikte, ağır olguların yoğun bakım ünitesinde veya yanık merkezinde takibi önerilmektedir.^[6]

Stevens-Johnson sendromu tedavisinde sistemik steroid kullanımı tartışmalı bir konudur. Bazı yazarlar steroid kullanımını önermekle birlikte,^[12] diğerleri enfeksiyonlar ve yara iyileşmesi üzerine olumsuz etkileri ve gastrointestinal kanama komplikasyonu nedeniyle tercih etmemektedir.^[13,14] Erken dönemde kısa süreli olarak prednisolone (1-2 mg/kg/gün, 3-5 gün) kullanımının mortalite ve morbidite üzerine olumsuz etkisi olmamaktadır.^[3] Bununla birlikte steroid kullanmadan iyileşen hastalarda bildirilmiştir.^[15] Sistemik steroid kullanımı ile ilgili kontrollü çalışmalara gereksinim vardır.

Diğer tedavi yöntemleri içinde immunsupresif ilaçlar, hemodiyaliz, plazmaferez ve intravenöz immunoglobulin sayılabilir.^[6,7,16] Prins ve ark.nın^[16] 2003'de rapor ettikleri bir retrospektif çalışmada; 12 SJS hastasına, dört gün süreyle 0.6/g/kg/gün intravenöz immunoglobulin verilmiş, hastaların hepsi iyileşmiş ve cilt lezyonlarının ortalama iyileşme süresi 8.3 gün olarak bildirilmiştir.

Ruocco ve ark.^[8] toksik epidermal nekrozlu üç olguda HBO tedavisini kullanmışlar. Tüm olgularda yaklaşık on gün içinde tam iyileşme gözlenmiş. Yaptığımız literatür taramasında SJS tedavisinde HBO kullanılan bir çalışmaya rastlamadık. Bizim olgumuzda rutinde kullanılan ilaç tedavilerine ilaveten, cilt ve mukoza lezyonları klinik olarak düzeline kadar toplam beş gün HBO tedavisi uygulanmıştır. Soyulmuş cilt nedeniyle gelişen enfeksiyonlar ve sepsis SJS'de en önemli mortalite nedeni olduğundan,^[7] enfeksiyonla mücadele konusu; mortalite oranını belirlemede ve hastalığın iyileşme sürecinde önemli bir yer tutar. Hiperbarik oksijen tedavisi sırasında arteriyel kısmi oksijen basıncı (pO₂) tedavinin uygulandığı basınçla orantılı olarak

2000 mmHg'ye kadar yükselebilmektedir. Artan pO₂ plazmada çözülmüş oksijen içeriğini dolayısıyla da dokulara taşınan oksijen miktarını artırır. Hiperbarik oksijen tedavisi esnasında dokularda oluşan hiperoksik durum yara iyileşmesinin birçok basamağı üzerinde olumlu etkiler gösterir. Hiperbarik oksijen fibroblastların çoğalmasını, kollajen sentezini ve matürasyonunu, anjiogenezini artırır.^[17-19] Hiperbarik oksijen tedavisi dokuda oksijen miktarını artırarak lökositlerin bakteri öldürme kapasitelerini artırır.^[20] Bununla birlikte, HBO tedavisi bazı bakteriler üzerinde bakteriosidal ve bakteristatik etkinlik göstermektedir. Hiperbarik oksijen reaktif oksijen ara ürünlerini artırarak anaerob bakteriler üzerinde bakteriosidal,^[21] protein sentezini, membran transport fonksiyonlarını ve nükleik asitleri bozarak aerobik ve fakültatif anaerobik bakteriler üzerinde de bakteriosidal etkinlik gösterir.^[22,23]

Hiperbarik oksijen tedavisi aynı zamanda bağışıklık sistemi üzerinde düzenleyici etkiler gösterebilmektedir. Deneysel lupus modelinde HBO tedavisinin yaşam süresini uzattığı, proteinüriyi ve immün kompleks birikimini azalttığı gösterilmiştir.^[24]

Bu olguda iyileşme sürecinin beş gün gibi kısa bir zamanda gerçekleşmesinde HBO tedavisinin katkısı olduğu düşünülmektedir. Ancak HBO'nun SJS tedavisinde rutin olarak kullanımı önerilmemektedir. Hiperbarik oksijen'in SJS tedavisinde etkinliğinin olup olmadığını ortaya koymak için randomize, kontrollü çalışmalara gereksinim vardı.

KAYNAKLAR

1. Bastuji-Garin S, Rzany B, Stern RS, Shear NH, Naldi L, Roujeau JC. Clinical classification of cases of toxic epidermal necrolysis, Stevens-Johnson syndrome, and erythema multiforme. Arch Dermatol 1993;129:92-6.
2. Sane SP, Bhatt AD. Stevens-Johnson syndrome and toxic epidermal necrolysis-challenges of recognition and management. J Assoc Physicians India 2000; 48:999-1003.
3. Lam NS, Yang YH, Wang LC, Lin YT, Chiang BL. Clinical characteristics of childhood erythema multiforme, Stevens-Johnson syndrome and toxic epidermal necrolysis in Taiwanese children. J Microbiol Immunol Infect 2004;37:366-70.
4. Turhan V, Adam E, Can M, Haznedaroğlu T, Beşirbellioğlu B. Stevens Johnson sendromu. Klinik Bilimler & Doktor 2000;6:33-6.

5. Léauté-Labrèze C, Lamireau T, Chawki D, Maleville J, Taïeb A. Diagnosis, classification, and management of erythema multiforme and Stevens-Johnson syndrome. *Arch Dis Child* 2000;83:347-52.
6. Rappersberger K, Foedinger D. Treatment of erythema multiforme, Stevens-Johnson Syndrome, and toxic epidermal necrolysis. *Dermatologic Therapy* 2002;15:397-408.
7. Roujeau JC, Stern RS. Severe adverse cutaneous reactions to drugs. *N Engl J Med* 1994;331:1272-85.
8. Ruocco V, Bimonte D, Luongo C, Florio M. Hyperbaric oxygen treatment of toxic epidermal necrolysis. *Cutis* 1986;38:267-71.
9. Garcia-Doval I, LeCleach L, Bocquet H, Otero XL, Roujeau JC. Toxic epidermal necrolysis and Stevens-Johnson syndrome: does early withdrawal of causative drugs decrease the risk of death? *Arch Dermatol* 2000;136:323-7.
10. Wong KC, Kennedy PJ, Lee S. Clinical manifestations and outcomes in 17 cases of Stevens-Johnson syndrome and toxic epidermal necrolysis. *Australas J Dermatol* 1999;40:131-4.
11. Serdaroglu S, Uysal S. Eritema multiforme. *Dermatose* 2002;1:9-15.
12. Tripathi A, Ditto AM, Grammer LC, Greenberger PA, McGrath KG, Zeiss CR, et al. Corticosteroid therapy in an additional 13 cases of Stevens-Johnson syndrome: a total series of 67 cases. *Allergy Asthma Proc* 2000;21:101-5.
13. Patterson R, Dykewicz MS, Gonzalzes A, Grammer LC, Green D, Greenberger PA, et al. Erythema multiforme and Stevens-Johnson syndrome. Descriptive and therapeutic controversy. *Chest* 1990;98:331-6.
14. Dalli RL, Kumar R, Kennedy P, Maitz P, Lee S, Johnson R. Toxic epidermal necrolysis/Stevens-Johnson syndrome: current trends in management. *ANZ J Surg* 2007;77:671-6.
15. Prendiville JS, Hebert AA, Greenwald MJ, Esterly NB. Management of Stevens-Johnson syndrome and toxic epidermal necrolysis in children. *J Pediatr* 1989;115:881-7.
16. Prins C, Vittorio C, Padilla RS, Hunziker T, Itin P, Förster J, et al. Effect of high-dose intravenous immunoglobulin therapy in Stevens-Johnson syndrome: a retrospective, multicenter study. *Dermatology* 2003;207:96-9.
17. Hehenberger K, Brismar K, Lind F, Kratz G. Dose-dependent hyperbaric oxygen stimulation of human fibroblast proliferation. *Wound Repair Regen* 1997;5:147-50.
18. Hopf HW, Gibson JJ, Angeles AP, Constant JS, Feng JJ, Rollins MD, et al. Hyperoxia and angiogenesis. *Wound Repair Regen* 2005;13:558-64.
19. Hopf HW, Humphrey LM, Puzifferri N, West JM, Attinger CE, Hunt TK. Adjuncts to preparing wounds for closure: hyperbaric oxygen, growth factors, skin substitutes, negative pressure wound therapy (vacuum-assisted closure). *Foot Ankle Clin* 2001;6:661-82.
20. Mader JT, Brown GL, Guckian JC, Wells CH, Reinartz JA. A mechanism for the amelioration by hyperbaric oxygen of experimental staphylococcal osteomyelitis in rabbits. *J Infect Dis* 1980;142:915-22.
21. Walden WC, Hentges DJ. Differential effects of oxygen and oxidation-reduction potential on the multiplication of three species of anaerobic intestinal bacteria. *Appl Microbiol* 1975;30:781-5.
22. Farr SB, Touati D, Kogoma T. Effects of oxygen stress on membrane functions in *Escherichia coli*: role of HPI catalase. *J Bacteriol* 1988;170:1837-42.
23. Hassan HM, Fridovich I. Superoxide radical and the oxygen enhancement of the toxicity of paraquat in *Escherichia coli*. *J Biol Chem* 1978;253:8143-8.
24. Chen SY, Chen YC, Wang JK, Hsu HP, Ho PS, Chen YC, et al. Early hyperbaric oxygen therapy attenuates disease severity in lupus-prone autoimmune (NZB x NZW) F1 mice. *Clin Immunol* 2003;108:103-10.