

Tam Kat Yanak Rekonstrüksiyonunda Pektoralis Majör Kas Deri Flebinin Yeri (Olgu Sunumu)

Reşat ONAT¹, A. Cemal AYGIT¹, M. Semih AYHAN², H. Nazmi BAYÇIN², Akın DEMİRALAY²

ÖZET

Pektoralis majör kas deri flebi yanak rekonstrüksiyonunda sık kullanılan kas deri fleplerinden biridir. Ariyan (1) tarafından 1979 da tanımlandıktan bu yana baş boyun bölgesinin rekonstrüksiyonunda güvenilir ve mükemmel bir seçenek olmaya devam etmektedir. Bu yazıda, epidermoid karsinom nedeniyle yanağı tam kat eksize edilip, radikal boyun diseksiyonundan sonra pektoralis majör kas deri flebi ile yanak rekonstrüksiyonu yapılan 66 yaşında bir erkek hasta sunulmuş ve bu yöntem literatür ışığında tartışılmıştır.

Anahtar Kelimeler: Pektoralis Majör, Flep, Yanak, Rekonstrüksiyon.

SUMMARY

THE PECTORALIS MAJOR MYOCUTANEOUS FLAP IN FULL THICKNESS CHEEK RECONSTRUCTION: A CASE REPORT

Pectoralis major myocutaneous flap is one of the most frequently used of all myocutaneous flaps in cheek reconstruction. It remains to be an excellent option for cheek reconstruction since it was first described by Ariyan (1) in 1979 as a reliable method of head and neck reconstruction. In this article, a 66 year-old male patient with epidermoid carcinoma on his cheek was treated by full thickness excision and reconstruction with pectoralis major myocutaneous flap after radical neck dissection, is presented.

Keywords: Pectoralis Major, Flap, Cheek, Reconstruction.

Pektoralis majör kas deri flebi baş boyun bölgesinin rekonstrüksiyonunda sıklıkla kullanılan bir seçenektir. Pektoralis majör kası üç bölümden oluşur; klaviküler, sternokostal ve eksternal oblik aponevroz. İnsersiyonu humerusun bisipital oluğudur. Kolum medial rotatoru olup, Latissimus dorsi ile birlikte kola addüksiyon yaptırır. Lateral ve medial pektoral sinirler tarafından innerve edilir. Dominant besleyici damarı torakoakromiyal arterdir. Bu arter A. subclavia'dan ayrıldıktan sonra klavipektoral fasyayı delerek, pektoralis majör fasyasının altından ilerler. Aksı omuzdan ksifoide doğrudur. Medialden ise A. mammaria interna'nın sekonder segmental perforatörleri tarafından beslenir

(Tip V) (2,4). Bu flebin torakoakromiyal arter üzerinde geniş bir rotasyon arkı vardır. Kullanılabilir deri alanı meme başı ile sternum arasında 5-8. kostaların üstüdür. Bu flep tam kat yanak defektlerine iyi adapte olur (1,5). Şekil 1 (6).

Pektoralis majör flebi baş boyun bölgesinde değişik amaçlarla kullanılmaktadır. (4,8):

- 1- Boyun ve yüzde dış yüzey rekonstrüksiyonu
- 2- Orbital defektlerin rekonstrüksiyonu
- 3- Mandibula rekonstrüksiyonu (kosta ile birlikte taşınarak)
- 4- Özofagus rekonstrüksiyonu
- 5- Farinks içi ve intraoral rekonstrüksiyon

¹ Yrd.Doç.Dr. , Trakya Üniv. Tıp Fakültesi Plastik ve Rekonstrüktif Cerrahi Anabilim Dalı, EDİRNE.

² Araş.Gör.Dr. , Trakya Üniv. Tıp Fakültesi Plastik ve Rekonstrüktif Cerrahi Anabilim Dalı, EDİRNE.

Avantajları (1,2,5,9):

- 1- Flep canlılığı mükemmeldir. Başarısızlık oranı % 2 nin altındadır. Bu oran deltopektoral fleplerde % 20, serbest fleplerde ise % 25 dir.
- 2- A. karotisleri korumak için yeterli kitlesi vardır.
- 3- Kutanöz bölüm ikiye ayrılarak aynı anda cilt ve intraoral defekt örtülebilir.
- 4- Tek seansta total servikal özafagus rekonstrüksiyonu yapılabilir.
- 5- Daha önce geçirilmiş operasyonlar yada radyoterapi nedeniyle alıcı alanın kanlanması yetersiz olsa da güvenle kullanılabilir.
- 6- Rezeksiyon ve rekonstrüksiyon sırasında hasta supin pozisyonundadır.
- 7- Donor alan primer kapatılabilir.
- 8- Tek cerrahi ekiple ve serbest doku transferine göre daha kısa sürede operasyon tamamlanabilir.

Dezavantajları (1,2,5,9):

- 1- Büyük kitlesi nedeniyle post operatif onkolojik takip zordur.
- 2- Kadınlarda memede şekil bozukluğu yapabilir.
- 3- Rekonstrüksiyon alanına göğüs kıllarını taşıyabilir.

OLGU

66 yaşında sağ hemiplejili erkek hastada, sol yanak mukozasından kaynaklanıp cilde açılan, dudak komisüründen retromolar trigona ulaşmış, üst ve alt gingivo-bukkal sulkusları geçmemiş, görünümü epidermoid karsinom ile uyumlu, 2x2 cm çaplı cilt ülserasyonu ve sol submandibular bölgede 2x2 cm çapında sert, fikse, palpabl lenf nodülü vardı (Resim I, II). Ameliyat öncesi klinik tanı, biopsi ile desteklendi. Hasta genel anestezi altında hazırlandı. Sol yanak 2 cm güvenlik marjı bırakılarak tam kat eksize edildiğinde yerinde 7x8 cm çapında defekt kaldı (Resim III). Crile insizyonu ile başlanarak sol radikal boyun diseksiyonu yapıldı. Torakoakromial arter trasesi deri üzerinden işaretlendi. Taşınacak deri adası 8x10 cm boyutlarında meme areolasının iç alt bölgesinden meme altı çizgisinin üzerine gelecek şekilde planlandı. Deri adasının alt kenarından insizyon ile derin fasyaya ulaşıldıktan sonra, flep bu fasya ile birlikte kaldırıldı. Daha sonra göğüs ön yüz derisi yüzeysel fasyayı zedelemeyen kaldırılarak bir tünel oluşturuldu. Kasın arka yüzünde klavikula hizasına kadar derin fasya korunarak serbestleştirildi. Bu sırada torakoakromiyal arterin zedelenmemesine

dikkat edildi. Pektoralis major kası, pedikülü içerecek şekilde iki yanlı insize edildi, kası daha iyi mobilize edebilmek için humeral başı insizyonla ayrıldı. Flep tünelden geçirilerek, yanaktaki defekte ulaştırıldı (Resim IV). Deri adası ağız içinde kalacak şekilde suture edildi. Flebin dışta kalan yüzü ise kısmi kalınlıklı deri grefti ile kaplandı (Resim V).

Ameliyat sonrası komplikasyon görülmedi. Flep dolaşımı tamamiyle normaldi. Histopatolojik inceleme sonucunda, iyi differansiye epidermoid karsinom ve 13 adet sol boyun lenf bezinde epidermoid karsinom metastazı saptandı. Hasta taburcu edilip takibe alındı. Birinci yılın sonunda, herhangi bir nüks ve komplikasyon gözlenmedi (Resim VI).

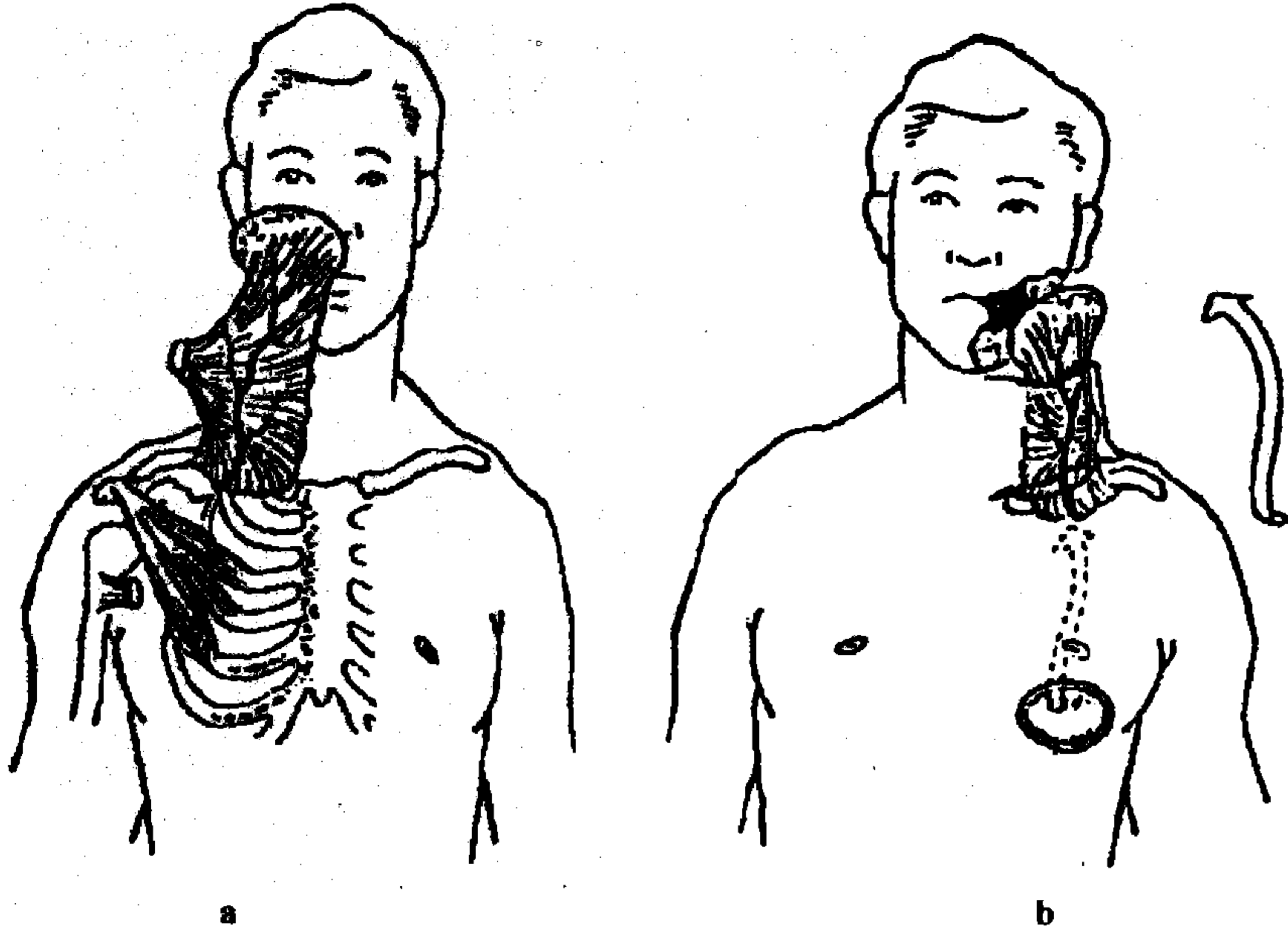
TARTIŞMA

Tam kat yanak defektlerinin rekonstrüksiyonunda son yıllarda serbest flepler popülerdir. Özellikle radyal önkol ve skapular serbest flepler tercih edilmektedir. Ancak, mikrocerrahi operasyonları teknik olarak oldukça komplikedir. Bir mikro cerrahi ekibi, donanımı ve uzun süren operasyonlar gerektirmektedir (3). Modern kanser tedavisinde yaşam kalitesinde kaybın minimal olması ve maksimum sürvi amaçlanır. Optimal tedavinin planlanmasında sadece hastanın durumu ve tümör evresi değil, teknik ekipman ve mevcut kaynaklar da göz önünde tutulmalıdır.

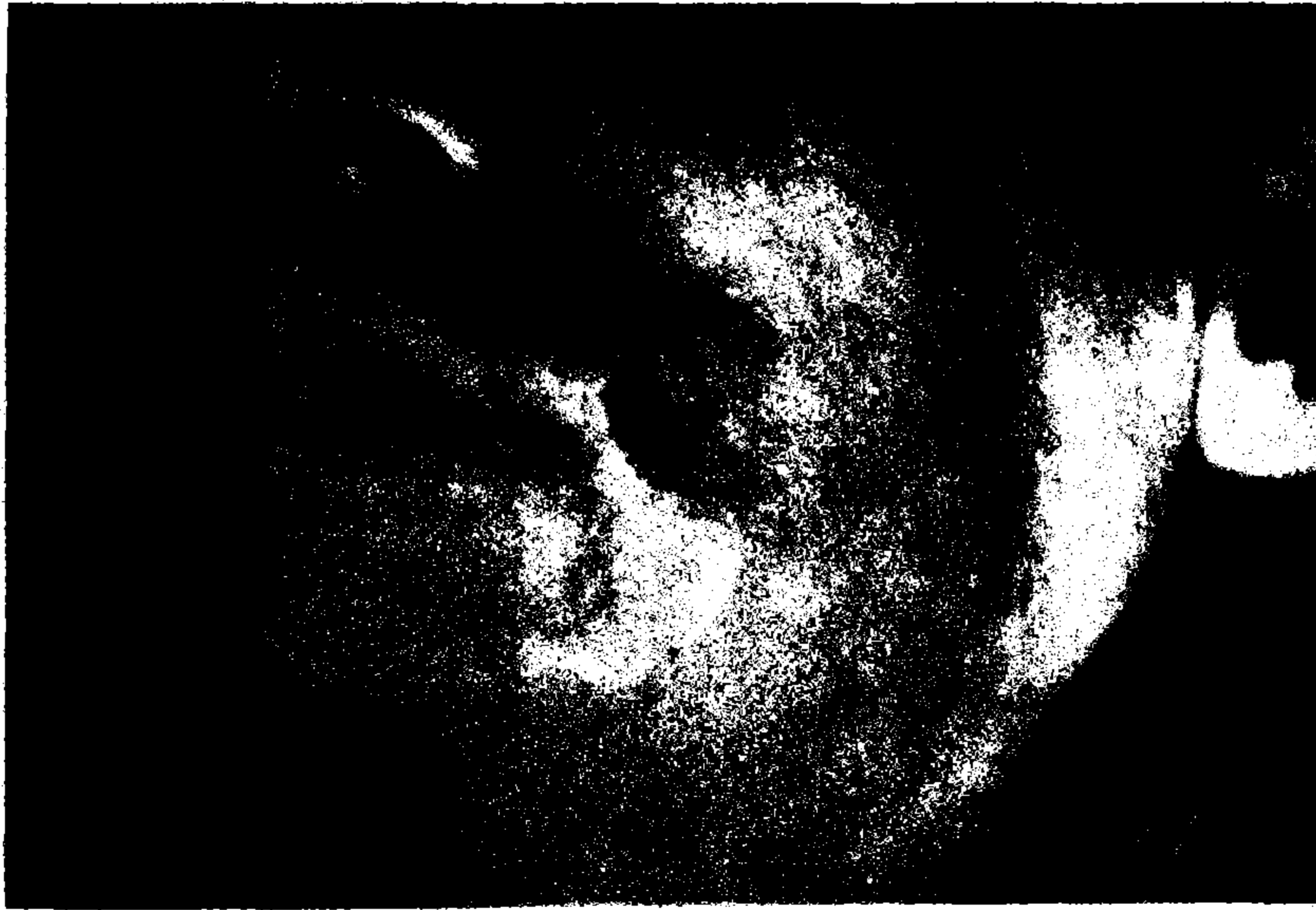Serbest flep yapılamadığında intra oral dөşeme için alın flebi, dış yüzey için deltopektoral flep kullanılıp, 3 hafta sonra pedikülleri kesilmekte ve her bir flep kendi alanına iade edilmektedir. Bu işlem 2 seanslı olduğundan hastanede kalma süresini arttırır, hastaya ekonomik ve sosyal ek yükler getirir, donör alan morbiditesini yükseltir. Ağız içinde diğer seçeneklerden biri de, dil flebidir. Bu durumda, dil fiksasyonu problemi görülmektedir (9).

Radikal boyun diseksiyonu yapılan yanak rekonstrüksiyonunda pektoralis major flebinin kas pedikülü, A. karotisleri örterek korur. Tek seansta rekonstrüksiyon sağlar. Donör alan morbiditesi minimaldir. Bu kasın fonksiyonları bölgedeki diğer kaslar tarafından başarılı bir şekilde kompanse edilir (1,2,5,9,10).

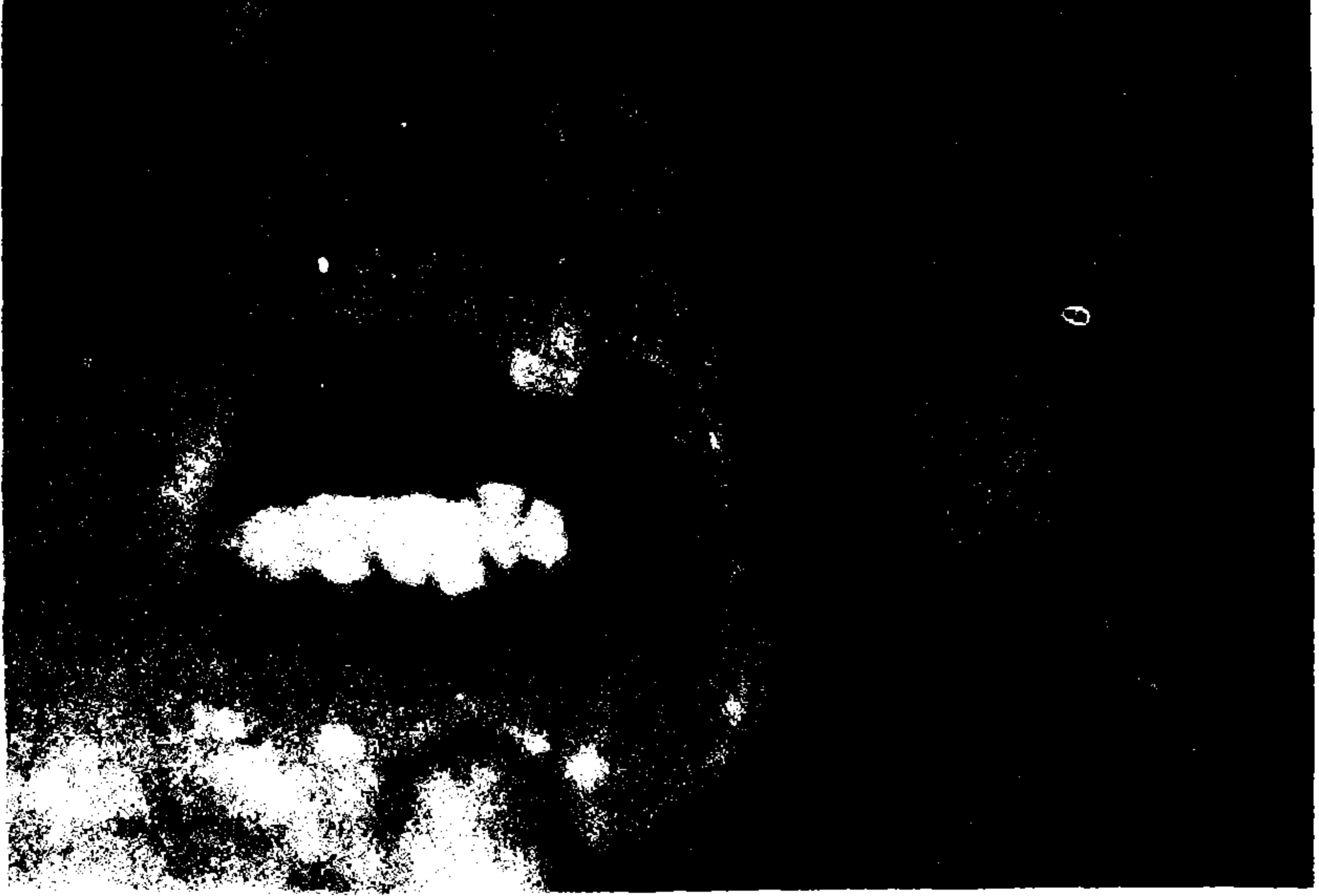Sonuç olarak, yüz ve boyun bölgesinin rekonstrüksiyonunda pektoralis major kas deri flebinin, uygulanması kolay, güvenilir ve tatmin edici bir seçenek olduğunu düşünmekteyiz.



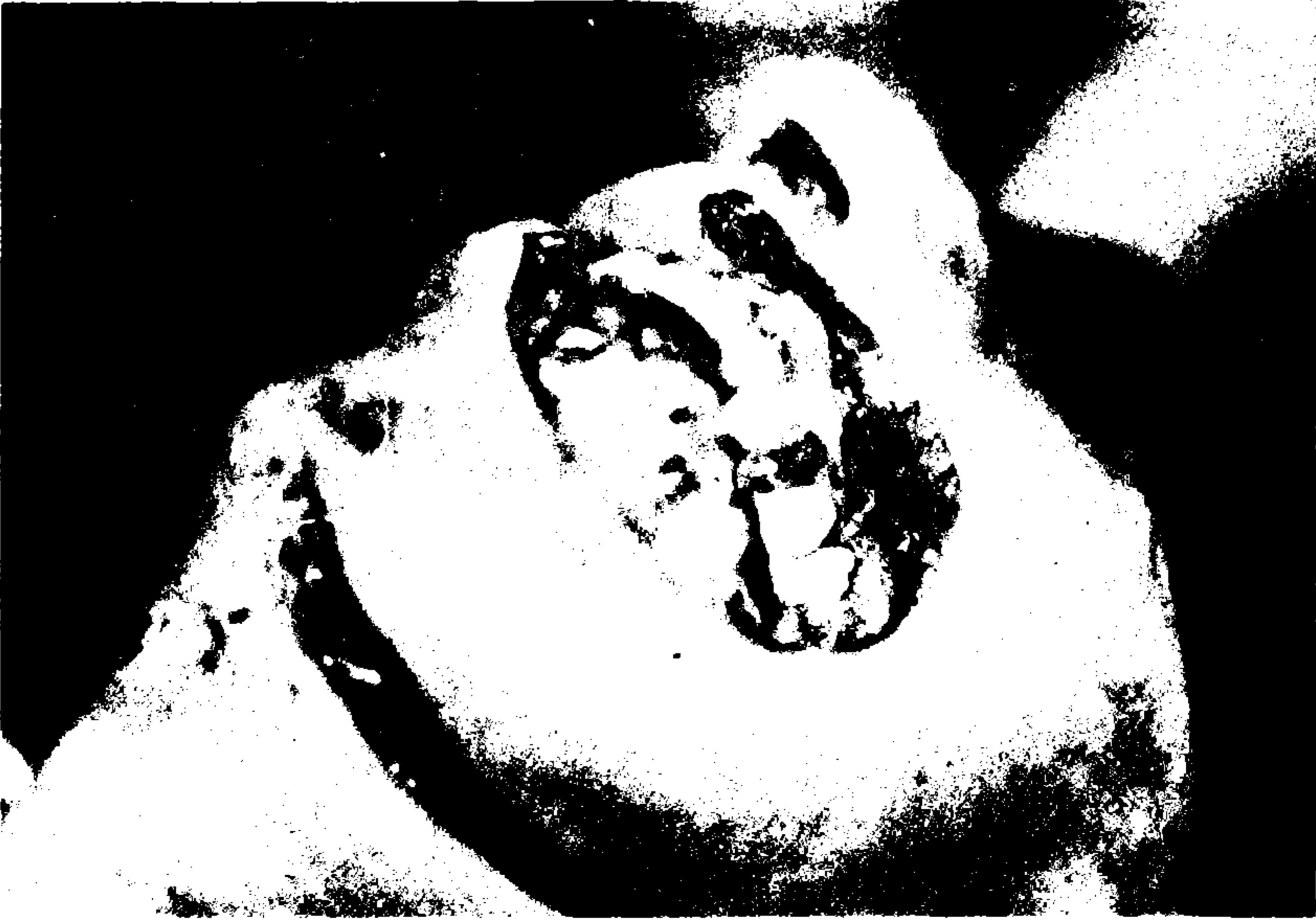Şekil I- Baş ve boyun rekonstrüksiyonunda pektoralis major muskulokutan flebi.
a - Alt ve orta yüz defektlerinin örtülmesinde standart rotasyon arkı.
b- Oral kavite defektlerinin rekonstrüksiyonu.




Resim I: Tümörün preoperatif görünümü.



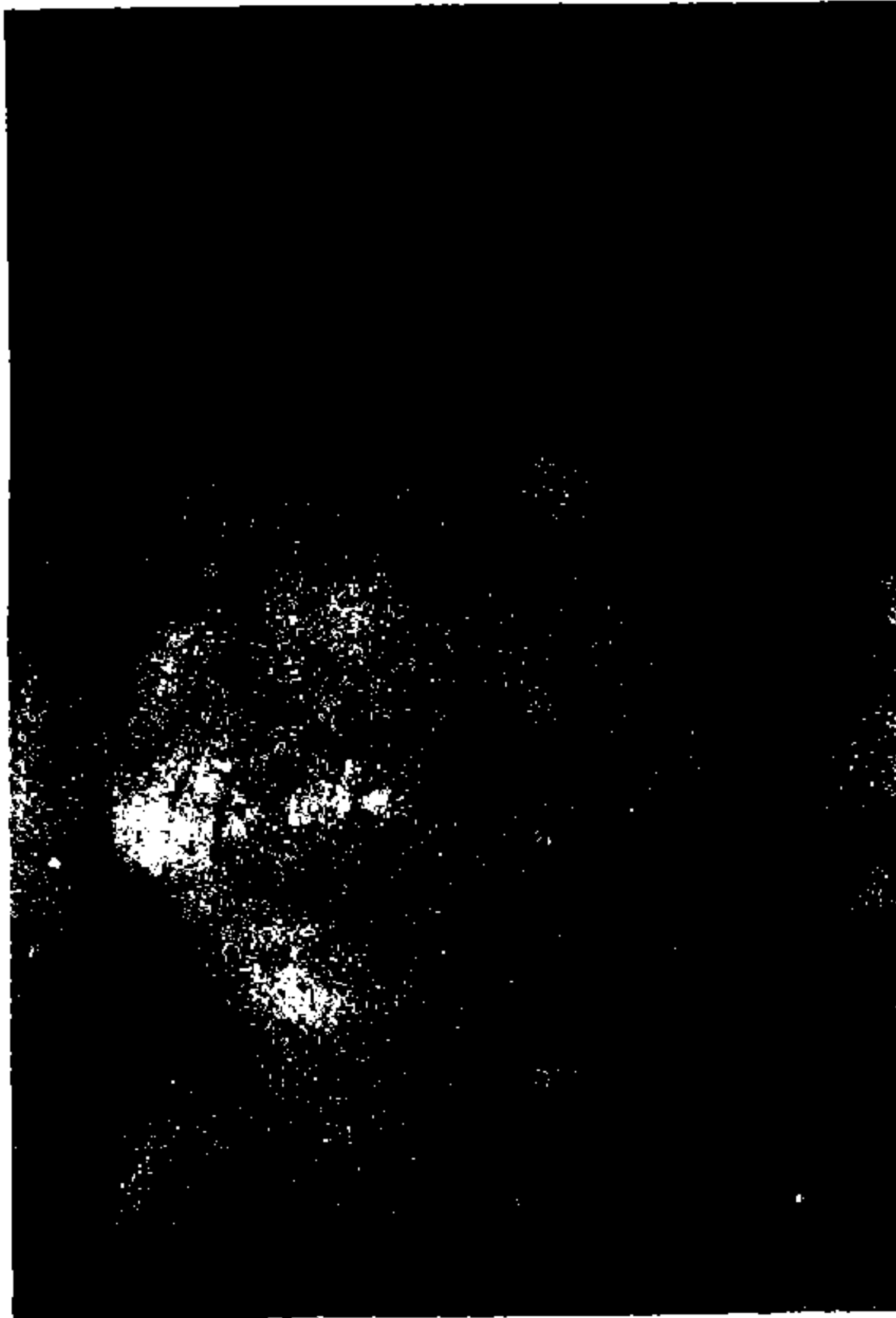Resim II: Tümörün preoperatif görünümü.



Resim III: Tümör eksizyonundan sonra defektin görünümü.



Resim IV: Pektoralis major kas-deri flebinin yanağa adapte edilmiş hali.



Resim V: Flebin deri grefti ile örtülmüş hali.



Resim VI: Hastanın geç dönemdeki görünümü.

KAYNAKLAR

- 1- Ariyan S. : The pectoralis major myocutaneous flap. A versatile flap for reconstruction in the head and neck. *Plast. Reconstr. Surg.* 1979; 63: 73-75.
- 2- Shank EC: The pectoralis major flap. *Ear, Nose and Throat Journal* 1992; 71(4): 161-165.
- 3- Von Biberstein SE: The pectoralis major myocutaneous flap in reconstructive head and neck surgery revisited: A recent experience. *Connecticut medicine* 1994; 58: 711-714.
- 4- Huang RD: Pectoralis major myocutaneous flap: Analysis of complications in a va population. *Head & Neck* 1992; March:102-106.
- 5- Ariyan S: Further experiences with the pectoralis major myocutaneous flap for the immediate repair of defects from excisions of head and neck cancers. *Plast. Reconstr. Surg.* 1979;64: 605-609.
- 6- Stark RB: *Plastic Surgery of the Head and Neck.* New York: Churchill Livingstone, 1st Edit., 1987: 950-952.
- 7- Pikani J. Clinical evaluation of the pectoralis major flap for reconstruction in head and neck cancer. *Scand. J. Plast. Reconstr. Hand Surg* 1994; 28: 217-223.
- 8- Ariyan S. : The pectoralis major myocutaneous flap for single-stage reconstruction of the difficult wounds of the orbit and pharyngoesophagus. *Plast. Reconstr. Surg.* 1983; 72: 468-473.
- 9- Bakamjian VY: Lingual flaps in reconstructive surgery for Oral and perioral Cancer In McCarthy JG *Plastic Surgery (E1)*, Philadelphia: W.B. Saunders Co., 1st Edit., 1990; Vol. 5, Chapter 71, 3478-3496.
- 10- Zide BM: Deformities of the lips and cheeks In McCarthy JG, *Plastic Surgery (E1)*, Philadelphia: W.B. Saunders Co. 1990: Vol. 3, Chapter 38, 2009-2056.