

LOMBER SPINAL KANAL DARLIKLARI

İskemik tipte ise kompresif faktörlerin, Cauda equina rootlarının arteriyel beslenmesini etkileyerek stenoz semptomlarının ortaya çıkmasına neden oldukları sanılmaktadır⁷. Eksersizlerle ilişkilidir. Pozisyon ile veya lordoz ile ilişkisi saptanmamıştır. Eksersiz sona erdiğinde semptomlar kaybolmaktadır¹³.

Postural tip, vakaların çoğunda görüldüğü halde olgularımızın 31/31 inde = (% 100), iskemik tip vakaların çok azında görülmektedir. (Olgularımızın hiç birinde 0/31 = % 0 iskemik anamnez saptanmamıştır).

Postural tipte semptomlar, lomber lordozun kaybolduğu durumlarda yani, bisiklete binme, yüzme, tenis oynama, öne doğru eğilme veya diz çökme, yatak istirahati gibi aktivitelerde kaybolmaktadır^{2, 13}.

İskemik tipte ise semptomlar, eksersiz devam ettiği sürece devam edecektir. Pozisyon (yüzme, öne fleksiyon gibi) etkisi yoktur¹³.

Nörojenik intermittent claudication'da vakalar genellikle bel veya radikals dermatomlarına lokalize parestezik veya dizestezik tipte sensoriyel semptomlardan (uyuşma, buz gibi soğukluk hissi, yanma gibi) yakınmaktadır. N.İ. Claudication'lu yaşlı vakalarda cauda equina ve rootlarının bir veya daha fazla seviyede kompresyona uğrama olasılığı yüksek olduğundan, bu vakaların bazılarında sensoriyel ve motor semptomlar birlikte ortaya çıkabilir veya bir birini takip edebilir. Buna KOMPLEKS NÖROJENİK INTERMITTENT CLAUDICATION denir^{2, 13}. Olgularımızda bu tip ile ilgili bir anamnez gözlenmemiştir.

BLAU ve LOGUE periferik vasküler yetmezliğe bağlı VASKÜLER INTERMITTENT CLAUDICATION'u tarif etmişlerdir. Yanlış teşhis, vakanın gereksiz tetkik yöntemlerine tabii tutulmasına neden olmaktadır. Sabit bir pozisyonda dikilme, nörojenik claudication semptomlarının ortaya çıkmasına neden olduğu halde, dikilmeye bağlı gravite etkisiyle arteriyel akımın düzelmesi vasküler claudication semptomlarının düzelmesine neden olmaktadır⁷. Diğer taraftan periferik arteriyel pulsasyonların palpasyonu, vasküler ve nörojenik claudication teşhisinde kullanılan metodların (anjiyografi, spinal BBT, radi-külografi gibi) seçiminde rol oynayacak önemli bir noktayı teşkil etmektedir². Olgularımızın hiç birinde vasküler yetmezlik bulgusu veya semptomuna rastlanmamıştır.

İstirahat sırasında, fiziki belirtiler genellikle yoktur, fakat hasta yürütülür veya belirli bir pozisyonda tutulursa semptomlar provoke edilebilir.

Dikkatli bir nörolojik muayene de L4, L5 ve S₁ dermatomlarında tek veya iki taraf aşil refleks cevabında anormallikler saptanabilir⁷.

Lomber Spinal Kanal Darlıkları*

S. ÇOBANOĞLU^a , N. DEMİRCAN^b , B. UÇAR^c , C. KUDAY^ç

^a Trakya Tıp Fakültesi Nöroşirurji Anabilim Dalı öğretim üyesi (Yard. Doç. Dr.) EDİRNE

^b GATA - Haydarpaşa Askeri Eğitim Hastanesi Nöroşirurji Kliniği (Yard. Doç.) — İST.

^c Devlet Hastanesi Nöroşirurji Kliniği (Uzm. Dr) — EDİRNE

^ç Cerrahpaşa Tıp Fakültesi Nöroşirurji Anabilim Dalı Öğretim üyesi (Doç. Dr.) — İST.

ÖZET :

Bu klinik çalışmada, 1980 — 1986 yılları arasında Edinburgh Üniversitesi, Haydarpaşa Askeri Hastanesi, Trakya Tıp Fakültesi Nöroşirurji Kliniklerine müracaat eden lomber spinal kanal darlıklı 31 olgunun, gerek klinik semptomları, gerekse uygulanan ameliyat teknikleri, ilgili literatür ışığı altında gözden geçirilerek, sonuçlar bildirilmiştir.

SUMMARY

LOMBER SPİNAL CANAL STENOSIS

In this study, 31 cases with lumbar canal stenosis, whom treated at the Departments of Surgical Neurology of Edinburgh University, Haydarpaşa Military Hospital, Trakya Medical Faculty, between 1980 — 1986 years are analysed from their clinical presentation and applied surgical technics point of view under the light of the relevant literature and the results are presented.

Key words : Stenosis, lateral recess, laminectomy, facetectomy, neurogenic claudication.

GİRİŞ

40 yaşın üstünde, bilhassa erkek hastalarda bel ve bacak ağrılarının nedeni çoğunlukla "Cauda equina" liflerini ve lumbo-sakral sinir köklerini basıya uğratan EDİNSEL LOMBER SPİNAL KANAL STENOZU dur^{7, 8}. Nörolojik muayenenin sıklıkla normal olması, her hangi bir teşhis yöntemi kullanmadan bu yaş gurubundaki hastalarda bel ve bacak ağrılarında yaşlılık artriti'nin sebep olacağını düşünmek ve bu sendromun sıklıkla "vasküler intermittent claudication" ile karışması spinal kanal stenoz teşhisinde gecikmelere neden olmaktadır⁸.

* Bu çalışma XXII. Ulusal Psikiyatri ve Nörolojik Bilimler Kongresinde (29. Ekim - 1. Kasım. 1986 Marmaris) Tebliğ edilmiştir.

LOMBER SPİNAL KANAL DARLIKLARI

Lomber bölgede ağrı ve bunun sebebinde anormal olarak kalınlaşmış lomber vertebraların olabileceği ilk defa 1900 de Sachs ve Fraenkel tarafından bildirilmiştir. Stenoz YAYGIN, SEGMENTER (Servikal ve/veya lomber vertebral kolonu etkileyerek) veya LOKAL (bitişik bir veya iki vertebrayı etkileyerek) şekilde ortaya çıkabilmektedir^{1, 2}.

Servikal ve lomber spinal kanal darlığının birlikte olması anatomik olarak mümkün ise de, pratikte hastaların ancak % 5 inde her iki seviyeyi ilgilendiren semptomlara rastlanmaktadır^{1, 3}.

Spinal kanalın şekli, vertebral foramenleri çevreleyen yapılar tarafından tayin edilmektedir: Yan duvarları pediküller, tabanı vertebra korpuslarının arka yüzü, posterior longitudinal ligamentler ve intervertebral diskler, tavanı ise laminalar, artiküler faset ve kapsülleri ile ligamentum flavum ve interspinal ligamentler yapmaktadır². Kanal içinde epidural yağ dokusu, epidural vasküler pleksüsler, menenksler ve içindeki muhteva ile sinir kökleri vardır. Sinir köklerinin geçtiği intervertebral foramenler, herhangi bir foramen (açıklık) den ziyade tünel veya kanal gibidir².

Lomber spinal kanal stenozunda, spinal kanal ve/veya intervertebral foramen (tünel, kanal) daralır. Bazı hastalarda, stenoz sadece lateral "recess" ve intervertebral kanala (tünele) lokalize olarak, içinden geçen sinir köklerini basıya uğratar ve dolayısıyla hastalar hekime radikülopati semptomları ile müracaat eder. (Lateral Recess Sendromu = Faset sendromu)^{1, 2, 6}. (Şekil 1 ve 2).

Darlık, kanalın A-P ve lateral diameterini azalttığı gibi aynı zamanda, spinal kanalın normal ovâl şeklinde de değişmeye neden olmaktadır. Daralmaya, disk herniasyonu, fibröz doku gibi yumuşak doku veya kemiksel değişiklikler neden olabilir⁶.

Spinal kanalın A-P diameteri ilk defa 1945 de SARPYENER tarafından, ameliyat esnasında STENOSİOMETER ile ölçülmüş ve kanal darlığında diameterin 12-15 mm arasında olduğunu bildirmiştir¹¹. Konjenital veya edinsel nedenlere bağlı olarak, cauda equina lifleri ve lumbo-sakral sinir köklerinin basıya uğramasıyla ortaya çıkan lomber spinal kanal stenozu (Nörojenik intermittent claudication) sendromu ise ilk defa 1950 lerde VERBIEST, tarafından operasyonda kanalın sagittal diameteri ölçülerek tarif edilmiştir⁶.

LOMBER SPİNAL KANAL DARLIKLARINDA PATOLOJİK ANATOMİ

Normalde, lumbo-sakral spinal kanalın A-P diametri 3. ve 4. lomber vertebra seviyesinde dardır (ortalama olarak 21.5 mm ve 22.0 mm), ve bu diameter alt lomber vertebralarda artış gösterir ve bilhassa L₅ - S₁ seviyesinde (ortalama 23.5 mm) kanalın normal ovâl şekli anguler (açılı) bir şekil alır^{7, 11}. Normalde spinal kanalın değişik şekil almasında, posterior intervertebral fasetlerin şekil ve pozisyonunun rol oynadığı bilinmektedir. Kanal stenozunda ise hipertrofi nedeniyle pediküllerin kısılması ve bu nedenle posterior artiküler fasetlerin orta hatta doğru yaklaşması; kanalı postero - lateral yönden ve intervertebral foramenleri, lateral recess'leri daraltır ve ayrıca normal ovâl lomber kanalın angüler şekil almasına neden olur^{7, 11}.

Operasyon sırasında veya direkt lumbo-sakral grafilerde kanalın A-P diametri ölçülerek kanal darlığı hakkında bilgi edinmek mümkün olduğu halde (15 mm nin altında kanal darlığı düşünülür), en önemli ölçüm olan intervertebral foramen (root kanalı) diametri hakkında direkt grafilerde bilgi edinilemez ve bu ancak BBT ile mümkün olmaktadır¹¹.

FARFAN tarafından lomber spondiloza bağlı stenoz gelişiminde "three joint complex" fikri ortaya atılmıştır. (Sağ ve sol posterior artiküler fasetler ve intervertebral disk)⁹. Spondilozis de spinal kanal ve intervertebral foramenler (root kanalları), intervertebral disk anulus fibrozis kabarmasına ve vertebra korpuslarının arka kenarları boyunca gelişen osteotilere bağlı olarak önden, posterior artiküler fasetlerin etrafındaki dejeneratif değişikliklerce de arkadan daralmaktadır. Ayrıca kalınlaşan ligamentlerin (bilhassa ligamentum flavum) kanal içine bükülmesi, meneksler ve içindeki muhtevanın basısına neden olmaktadır⁷.

Nörojenik "claudication" patogeneğinde intervertebral foramenlerde ve lateral recess'lerde nöral ve vasküler elementlerin basıya uğraması, aynı elementlerin spinal kanal içinde basıya uğramasından daha çok rol oynadığı ileri sürüldüğünden, cerrahi tedavide göz önünde tutulması gereken primer alanın, root kanallarıyla lateral recessleri olmalıdır⁶.

Root kanalları ve lateral recess'ler anatomik olarak yandan ve üstten proksimal vertebra pedikül ve pedikülün alt yüzü, alttan kaudal vertebra laminasının üst yüzü, önden vertebra korpusunun arka yüzü ve intervertebral diskin anulus fibrozisi, arkadan ise superior artiküler faset tarafından çevrilmiştir^{1, 6}. (Şekil 1-2). Lateral recess üstte, superior fasetin öne eğilimi nedeniyle çok dardır. Bu nedenle spondilozisde olduğu gibi superior faset hipertrofisi, lamina, faset ve

LOMBER SPİNAL KANAL DARLIKLARI

lateral recess arasında root'u basıya uğratabilir veya sinir kökü (root) nün kanaldaki seyirini uzatabilir veya fasetler etrafındaki seyir açısını değiştirebilirki, buda root'un vasküler beslenmesini bozabilir^{1, 6, 11}. Root'ların gerek arter (medüller ve radiküler) ve gerekse venlerinin, root kanallarının daralmasında kolaylıkla kompresyona uğradıkları gösterilmiştir¹¹. Lateral recess'deki kompresyon, yürüme esnasında gerekli olan yeterli kan akımını sağlayan vazodilatasyona mani olmaktadır. Lateral recess'ler açık olduğu sürece "claudication" ile ilgili önemli bir semptom ortaya çıkmaz. Root'lar yapışıklıkları nedeniyle fikse ise kanalın ebadı normal olsa bile stenoz semptomları ortaya çıkabilir¹¹.

Genellikle yürürken veya dikilirken hafif fleksiyonu tercih eden stenotik hastalarda ekstansiyon kısıtlı ve ağrılıdır. Yürürken, root'lar, fleksiyonda gergindir, ekstansiyonda gerginlik olmamasına rağmen intervertebral foramen daralır ve dolayısıyla ekstansiyonda intervertebral foramende root'ların ve vasküler ağın kompresyonu ,stenoz semptomlarının ortaya çıkmasına neden olur¹¹.

Stenotik semptomların ortaya çıkmasında rolü olduğu düşünülen diğer presipite edici faktör ise lomber vertebraların mobil olması veya stabilitesinin bozulmasıdırki, buda dejenere diskin disfonksiyonuna ve anulus fibrozisin lateral recess'lere "bulging" yapmasına neden olarak ağırlık veya yük dağılımında eşitsizliğe sebep olarak etkin olmaktadır. Lateral recess'lerin kompresyonu ise root'ların vasküler beslenmesine mani olmaktadır¹¹.

LOMBER SPİNAL KANAL DARLIKLARININ SINIFLANDIRILMASI

- A — *Generalize stenoz* : Konjenital spinal stenoz olup, ACHONDROPLASIA klasik örneğidir. Stenozun anormal kemikleşme ve prematür füzyonuna bağlı olduğu sonılmaktadır².
- B — *Developmental Stenoz* : Genç olgularda ortaya çıkar. İlk etapta asemptomatik olduğu halde erken yaşta veya yaş ilerledikçe semptomatik hale gelebilir. Achondroplasia'da görülen vertebra malformasyonları görülmez, fakat dejeneratif değişiklikler ortaya çıktıkça, achondroplasia'daki değişikliklere benzeyen bir durum ortaya çıkabilir. Developmental stenozda vertebral kolon boyutları generalize stenozun tersine normal sınırlar içindedir. Servikal ve lomber bölgeleri sık etkilediği halde, torasik

bölgeyi nadir olarak etkilemektedir. Aynı hastada gerek servikal, gerekse lomber bölgeyi ilgilendiren semptomlar görüldüğü gibi, her bir bölge semptomları birbirinide izleyebilmektedir^{2, 9}.

C — *Segmental Stenoz*: Developmental stenozun ya servikal yada lomber bölgeye sınırlı olduğu bir stenoz tipidir. Generalize stenozda olduğu gibi erken yaşlarda semptomlar ortaya çıkmadığı halde, disk veya dejeneratif değişiklikler geliştikçe myelopatik veya radikülopatik bulgular ortaya çıkacaktır².

D — *Lokal Stenoz*: Çoğunlukla alt 2 lomber segmenti (L₄, L₅) ve nadirinde L₃ veya L₂ seviyesini tutan stenoz tipidir².

1 — *Edinsel lokal Stenoz*: Developmental stenoz zemininde gelişen bir stenoz tipidir. Ayrıca bu tip stenoz, dejeneratif, granülomatöz, enflamatuar ve intervertebral disk problemlerine bağlı olarak ortaya çıktığı gibi özellikle ön arkın intakt olduğu spondilolistezis de veya iatrojenik (post-laminektomi, post-füzyon, post-kemonükloziz, gibi) olarak, paget hastalığı zemininde veya post-travmatik olarak gelişebilmektedir^{2, 6, 11, 9, 4, 12}.

Bu tip stenozun olgularımızın 2/31 inde post-travmatik, 1/31 inde spondilolistezise bağlı olarak geliştiği saptanmıştır.

2 — *Lateral recess stenozu*: Sagital ebadı normal veya stenotik olan spinal kanallarda gelişebilen ve lomber stenozun zemininde ortaya çıkma olasılığı çok yüksek olan bir stenoz tipidir. Superior artiküler fasetlerin hipertrofisi lateral recess'lerin daralmasına neden olmaktadır. (Şekil 1-2). Stenotik lateral recess içindeki sinir kökü (root), anulus fibrozis'in veya intervertebral diskin, recess içine herniasyon veya bulging yapmasına bağlı olarak daha fazla kompresyona uğrayacaktır. Superior fasetlerin hipertrofisi (spondilitik stenozda olduğu gibi) asimetric olarak ortaya çıkması ünilateral lateral recess stenozuna (Şekil 1-2) ve dolayısıyla intervertebral foramen stenozuna neden olarak, kanalın A-P diametri normal olsa bile stenoz semptomlarının ortaya çıkmasına sebep olacaktır^{2, 11}.

Bu tip stenoz olgularımızın 2/3 inde lomber radikülografisi ile şüphelenilmiş, fakat teşhis ancak BBT ile doğrulanmıştır.

3 — *Lokal servikal stenoz*: Segmental darlık zemininde veya lokal herni diskal, spondilotik ve yumuşak doku değişikliklerine bağlı olarak gelişebilir².

Olgularımızda bu tip stenoz bulguları saptanmamıştır.

LOMBER SPİNAL KANAL DARLIKLARI

4 — *Lokal lomber stenoz*: Alt lomber vertebra segmentleri sıklıkla etkilenmektedir. L₄ en sık, L₃, L₅ daha az sıklıkla etkilenen seviyelerdir. 3 veya daha fazla seviyenin etkilenmesi yani diffuz lomber stenozun yaşlı olgularda, generalize stenoz zemininde geliştiği sanılmaktadır².

Yaşlı olgularda, vertebral kanalın dorsal elementlerinin hipertrofisi veya füzyonu ve ön taraftan osteofitler ve disk "bulging" veya herniasyonunun multipl seviyelerde darlığa neden olduğu bilinmektedir².

Olgularımızın 26/31 inde bu tip stenoz saptanmış ve dağılım L_{2/3}, L_{3/4} ve L_{4/5} seviyelerinde 12/31, L_{4/5} seviyesinde 9/31 ve L_{4/5}, L_{5/S₁} seviyelerinde 5/31 olgu olarak saptanmıştır. (Resim 1-2-3: L_{2/3}, L_{3/4} ve L_{4/5} seviyelerinde karşılaştığımız stenotik olgular; Resim - 4: L_{4/5}, L_{5/S₁}, seviyelerinde karşılaştığımız stenotik olguları, sergilemektedir).

LOMBER SPİNAL KANAL DARLIKLARINDA KLİNİK SEMPTOMLAR

Lomber kanal darlıklarında semptomlar çoğunlukla 40 yaşın üstündeki vakalarda ortaya çıkmaktadır. 30 yaş öncesinde semptomlar nadir olarak ortaya çıkmaktadır, ve bu grupta semptomların presipite edilmesinde en büyük rolü küçük herni diskallerin oynadığı sanılmaktadır. 40 yaş ve daha sonraki yaş grubu vakalarda insidens artmaktadır, ve intervertebral disk ve spondilotik değişikliklerin, semptomları birlikte presipite etmeleri büyük bir olasılıktır^{2, 7}.

Olguların yarısında (% 50) geriye dönük çocukluğa kadar bel travması anamnezi vardır¹. Olgularımızın 2/31 inde travma anamnezi mevcuttur. Olgularımızda yaş ortalaması 52 olarak saptanmıştır. (En genci 21, En yaşlısı 78 dir). 7/31 olgu 40 yaşın altında, 24/31 olgu ise 40 yaşın üstünde olup, erkek kadın oranı ise 20/11 dir.

Stenoz semptomları 2 grupta ortaya çıkmaktadır^{2, 7, 13}:

1 — *NON - SPESİFİK SEMPTOMLAR*: Lumbago 6/31 olguda (%9.3)
Root ağrıları (radikülopati):
25/31 olguda (%80.7) saptanmıştır.

2 — SPESİFİK SEMPTOMLAR	: (Nörojenik intermittent claudication)
	Postural: 31/31 olguda (% 100)
	İskemik: 0/31 olguda (%0) saptanmıştır.

Stenoza bağlı root ağrılarının öksürme, aksırma veya kanal içi basıncını artırıcı hareketlerle şiddetlenmemesi, diğer sebeplere bağlı root ağrılarından ayırt etmekte önemli bir özelliktir⁷.

Lumbago şikâyeti olan 6 olgunun ve radikülopati şikâyeti olan 25 olgunun hepsinde gerek lumbago, gerekse radikülopati şikâyetlerinin postüre bağlı olarak (% 100 oranda) ortaya çıkması stenoz için önemli diğer bir özelliği teşkil etmektedir. Olgularda şikâyetlerin cauda equina root'larını besleyen arteriyel yetmezliğe bağlı (iskemik) olabileceği literatürde bildirilmiş¹³ ise de bizim vakalarımızın hiç birinde root arteriyel yetmezlik anamnezine rastlanmamıştır.

WILSON ve arkadaşları ve VERBIEST bel ve/veya bacağı ilgilendiren nörojenik claudication şikâyetlerinin;

- yürümeye başlandığından bir müddet sonra ortaya çıkması,
- ortaya çıktıktan sonra yürümeye mani olması.
- kısa bir süre istirahat ile kaybolma özelliklerine sahip olduğunu bildirmişlerdir^{7, 13}.

Wilson ve arkadaşları nörojenik claudication semptomlarının aşırı lomber lordoz ve/veya lomber ekstansiyon ile ilgili olan her hangi bir aktivite, yürüme veya vücut pozisyonuna (dikilme veya bel ekstansiyonunda diz çökme gibi) bağlı olarak ortaya çıkmasına POSTURAL NÖROJENİK İNTERMİTTENT CLAUDICATION; semptomların sadece eksersizlere bağlı olarak ortaya çıkmasını İSKEMİK NÖROJENİK İNTERMİTTENT CLAUDICATION olarak sınıflandırmıştır¹³.

Aşırı lomber ekstansiyon veya lordoz sırasında, hipetrofik ligamentum flavumun spinal kanal içine doğru bükülerek "bulging" yapmasına bağlı olarak kanalın sagital yönde daraldığı sanılmaktadır¹. Bu durum, radikülografi sırasında kontrast maddenin ekstansiyonda total bloğa uğramasının ve fleksiyonda ise kontrast akışının serbest olduğunun gösterilmesiyle de doğrulanmıştır¹³.

Olgularımızın 8/31 inde nörolojik muayene tamamen normal olarak değerlendirilmiştir. L₁ - S₁ dermatomları arasında hipoestezi 14/31 vakada, objektif diz ekstansiyon ve/veya ayak dorsal fleksiyon zaafı 6/31 vakada, gerek patella, gerekse aşil refleksi abolisi veya hipoaktivitesine 11/31 vakada ve 90° nin altında pozitif laseque belirtisi 13/31 vakada saptanmıştır. (13 vakanın 6 sında operasyonda disk eksize edilmiş, geri kalan 7 vakada disk bulunmamıştır. Laseque belirtisinin normal bulunduğu 18 vakanın yine 6 ında operasyon sırasında disk eksize edilmiştir).

LOMBER SPİNAL KANAL DARLIKLARINDA RADYOLOJİK GÖRÜNÜM

a) *Direkt lomber grafiler* : Bel şikâyeti olan hastalarda direkt grafi, öncelikle herhangi bir neoplastik infiltrasyon bulgusunun olup olmadığını görmek için gereklidir. Yaşlı olgularda direkt grafilerde spondiloz sık görüldüğü halde genç olgularda teşhise götüren herhangi bir bulgu saptanması çok nadirdir. Bu nedenle, kanal stenozu tanısında, direkt grafilerin rolü sınırlıdır⁷.

Spondiloz dikkate alınmadığı takdirde, direkt grafide dar kanala ait karakteristik bulgular şunlardır⁷ :

- Pediküller kısadır.
- Posterior joint'ler (fasetler) daha iç yanda yer almıştır.

Bu iki patolojik durum root'ların intervertebral foramene giriş noktalarının A-P yönde düzleşmesine ve dolayısıyla kanalın orta hattaki A-P diametri ile olan orantılı ilişkisini bozmaktadır⁷.

— Posterior joint fasetlerin orta hatta doğru birbirine yakın olarak yer almaları ise BADDALEY tarafından tarif edilmiş olan fasetler arası "interfacetal" mesafenin daralmasına neden olmaktadır⁷.

Diğer taraftan, spinal kanalın orta hattaki sagittal diametri, interpediküler diametri, intervertebral foramen çıkışlarının derinliği, pediküllerin ebadı ve "interfacetal" mesafeyi direkt grafilerde ölçmek mümkün olup, gerek normal, gerekse stenotik kanalda bu ölçümlerin birbirleriyle orantılı olduğu ve stenoz'da tüm ölçümlerin azaldığı ortaya konmuştur⁷. (425 erişkinde düz grafilerde lomber spinal kanalın sagittal diametri ortalama olarak L₁ seviyesinde 23.5 mm, L₂ de 22.5 mm, L₃ de 21.5 mm, L₄ de 22.0 mm ve L₅ seviyesinde 23.5 mm olarak bulunmuştur).

Spinal kanal darlığında ameliyat sırasında ilk ölçümler 1945 de SARP-YENER tarafından yapılmış ve 12-15 mm nin altındaki değerler, anormal olarak değerlendirilmiştir. 1950 lerde ise VERBIEST 10 mm yi ABSOLÜT STENOZ ve 13 mm yi RELATİF STENOZ olarak tarif etmiştir^{2, 9, 11}.

LOMBER SPİNAL KANAL DARLIKLARI

Yine direkt grafilerde oldukça sık rastlanan diğer bir görünümde (bilhassa L₄ seviyesinde ve lokal stenozlu vakalarda) intakt "arch"lı spondilolistezisdir. Retrolistezis de keza ilgili seviyede intervertebral foramenleri daraltan nedenler arasındadır².

Fleksiyon ve ekstansiyon pozisyonlarındaki lateral direkt grafiler, listezislerin ortaya konmasında gerekli olan grafilerdir².

b) *Myelografi ve lomber radikülografi*: Spinal subaraknoid mesafenin durumunu ortaya koyan, fakat araknoidite sebep olabilmesi nedeniyle de riskli olan invaziv bir metoddur. Yağda veya suda eriyen kontrast maddeler kullanılmakta ise de, root'ların intervertebral foramene giriş ve çıkışları suda eriyen maddelerle (Metrizamide, lohexol gibi) daha iyi gösterilebilmektedir^{2, 7}. Lomber ponksiyon gücüğü ve 8 ml. den az kontrast madde ile yetinilmesi kanal darlığı lehindedir². Nöral "arch" ların hipertrofisi, artritik ve spondilotik değişikliklerin lateral recess'ler ve kanala doğru projekte olması, superior fasetlerin, ligamentum flavum'un kalınlaşması myelografi (radikülografi) de karşılaşılan defektlere neden olmaktadır ve bu defektlerin hiperekstansiyon pozisyonunda arttığı ve fleksiyonda ise kayıp olduğu bildirilmiştir^{2, 7}. Myelografi (radikülografi) deki defektler total obstrüksiyondan (Resim 5-6), multipl segmentasyona (hour-glass görünümü) kadar değişmektedir². Olgularımızın 7/31 inde total stop, 24/31 inde ise segmentasyon (hour-glass görünümü) saptanmıştır. (Resim 1, 2, 3, 4).

c) *Lomber spinal BBT*: Stenotik alanların ortaya konmasında myelografi/radikülografi standard bir yöntem olmasına rağmen, lateral recess ve intervertebral foramenleri aşikar olarak ortaya konmasında ise yetersiz kaldığı gerçektir¹⁰.

Tam blok saptanan olgularda, bloğun altındaki kısım hakkında radikülografiden bilgi edinmek mümkün değildir. Spinal kanal stenozunda lomber ponksiyonun gücüğü ve araknoidit, radikülit ve anafilaksi gibi kontrast madde komplikasyonları yine radikülografi aleyhinde ileri sürülen noktalardır^{10, 12}. Buna karşın BBT ise invaziv olmayan, blok olsun veya olmasın spinal kanal hakkında detaylı ve kesin bilgi sağlayan bir yöntemdir. Diğer taraftan ligamentum flavum hipertrofisi veya birlikteki herni diskale bağlı yumuşak doku kompresyonun sebep olduğu stenozun, myelografi (radikülografi) ile daha kolay sergilendiği yaygınlık kazanmıştır^{7, 10, 12}. Maliyeti ve bölgede BBT nin bulunmaması nedeni ile ancak lateral recess stenozu şüphesi olan 2 olguda BBT yaptırılarak teşhis doğrulanmıştır.

LOMBER SPİNAL KANAL DARLIKLARINDA TEDAVİ YÖNTEMLERİ

Literatürde konservatif tedavi ile ilgili bildiriler vardır fakat olgularda aniden nörolojik kötüleşme olabileceği de bilindiğinden cerrahi tedavi Nöroşirurjiyenlerin hedefidir⁷.

Cerrahi tedavinin hedefi hastanın ağrısını gidermek, nörolojik fonksiyonu korumak veya restore etmektir. Bu nedenle, günlük hayatta aktivitelere mani olan şiddetli ağrılar, rahatça yürünülebilen mesafenin azalması ve/veya nörolojik defisitlerin gelişmesi cerrahi tedavi için indikasyonları teşkil etmektedir⁶.

Stenozun saptandığı seviyede dekompresif laminektomi lateral recess'in dekompresyonu, root'ların serbestleştirilmesi için foraminotomi ve gerekirse disk eksizyonu başlıca cerrahi metodu teşkil etmektedir^{6, 7, 8}.

Laminektomi tek veya multipl seviyeyi içerebilir. Literatürde 1 veya 2 seviyeli laminektomilerde sonuçların % 70 oranında memnuniyet verici olduğu, laminektomi sayısı daha da arttıkça, bu oranın düştüğü bildirilmiştir⁶.


Cerrahi tedaviye en iyi cevabı siatik ağrılar vermektedir ve bunu "intermittent nörojenik claudication" takip etmektedir. Operasyondan sonra en sık ısrar eden semptom ise lumbagodur. RUSSIN ve SHELDON, cerrahi tedavi uyguladıkları 485 olgunun % 85 inde iyi netice aldıklarını ve kötü sonuçları ise olguların psikosomatik rahatsızlıklarına, sigorta veya kompensasyon primlerine, dekompresyonun yetersiz yapılmasına veya olgu seleksiyonunun iyi yapılmamasına bağlamıştır⁶. VERBIEST ise 27 yıl boyunca izlediği hastalarında ise sonuçların % 30 iyi olmadığını bildirmiştir⁶.

Postoperatif sublüksasyonun genellikle 1 hafta içinde ortaya çıktığı ve 2 yıla kadar ilerleme gösterdiği ve gözden geçirilen ve çok geniş dekompresyon uygulanan 6000 olgudan sadece %2 sinde postoperatif stabilizasyon bozukluğu (sublüksasyon) için füzyon ameliyatının gerekmiş olduğu bildirilmiştir⁶.


Literatürde en sık 30 yaşın altındaki olguların postoperatif stabilizasyon bozukluğu gösterdiği ve dolayısıyla bu yaş grubunda fasetleri veya pars interartikularis kısımlarını intakt bırakmanın uygun olacağı, dejeneratif değişikliklerin ön planda olduğu yaşlı olguların ise geniş dekompresyonu daha iyi tolere ettiği bildirilmiştir⁶. Diğer taraftan vakalarda preoperatif olarak dejeneratif spondilolistezis varsa, postoperatif stabilizasyon bozukluğu ortaya çıkma olasılığı, WHITE ve WHILSTE tarafından %66 olarak bildirilmiştir. Aynı otörler, spondilolistezis olmayan olgularında ise bu oranın %2 yi geçmediğini bildirmiştir. Dolayısıyla spondilolistezisli olgularda dekompresyona, füzyonunda ilave edilmesi gerekmektedir⁶.

31 olgunun 3 ü operasyonu red ettiğinden 28 olguya cerrahi tedavi uygulanmıştır. Tüm olgulara 2-4 seviyeli dekompresif laminektomi lateral recess'lerin dekompresyonu ve root'ların foramenlerinde serbestleştirilmesi işlemi uygulanmıştır. Olguların %50 inde ilave olarak disk eksizyonu yapılmıştır. Postoperatif izleme 6 - 24 - ay arasında değişmiş ve olgulardan 1 inde postoperatif düşük ayak gözlenmiş fakat fizyoterapiye cevap vermiştir. Diğer bir olguda da postoperatif devrede şikayetlerinin hafiflemesine rağmen devam etmiştir.

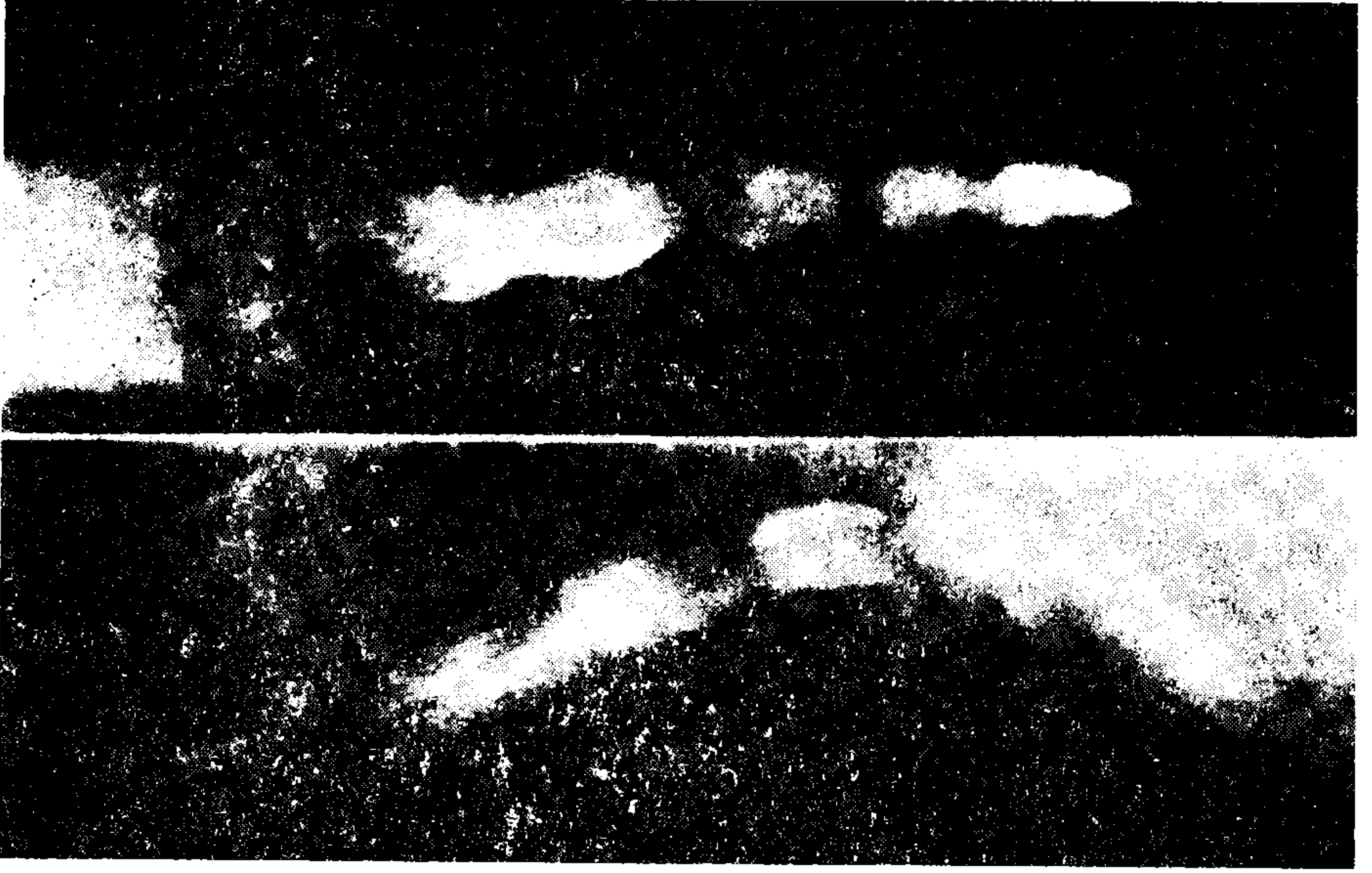
Bu 2 olgunun dışında operasyon olguların % 92 inde başarı ile sonuçlanmıştır.




Resim 1 : Lomber kanal stenozuna bağı olarak lomber radikülografide kontrastın multipl segmentasyonu (HOUR — GLASS) görünümü.



Resim 2 : Resim - 1 deki olguda lomber radikülografi'nin lateral pozisyondaki görünümü.



Resim 3 : Lomber spinal kanal darlığı diğer olguda radikülografi de kontrastın multipl segmentasyonu. (HOUR-GLASS) görünümü. (AP ve LAT) pozisyonlarında.

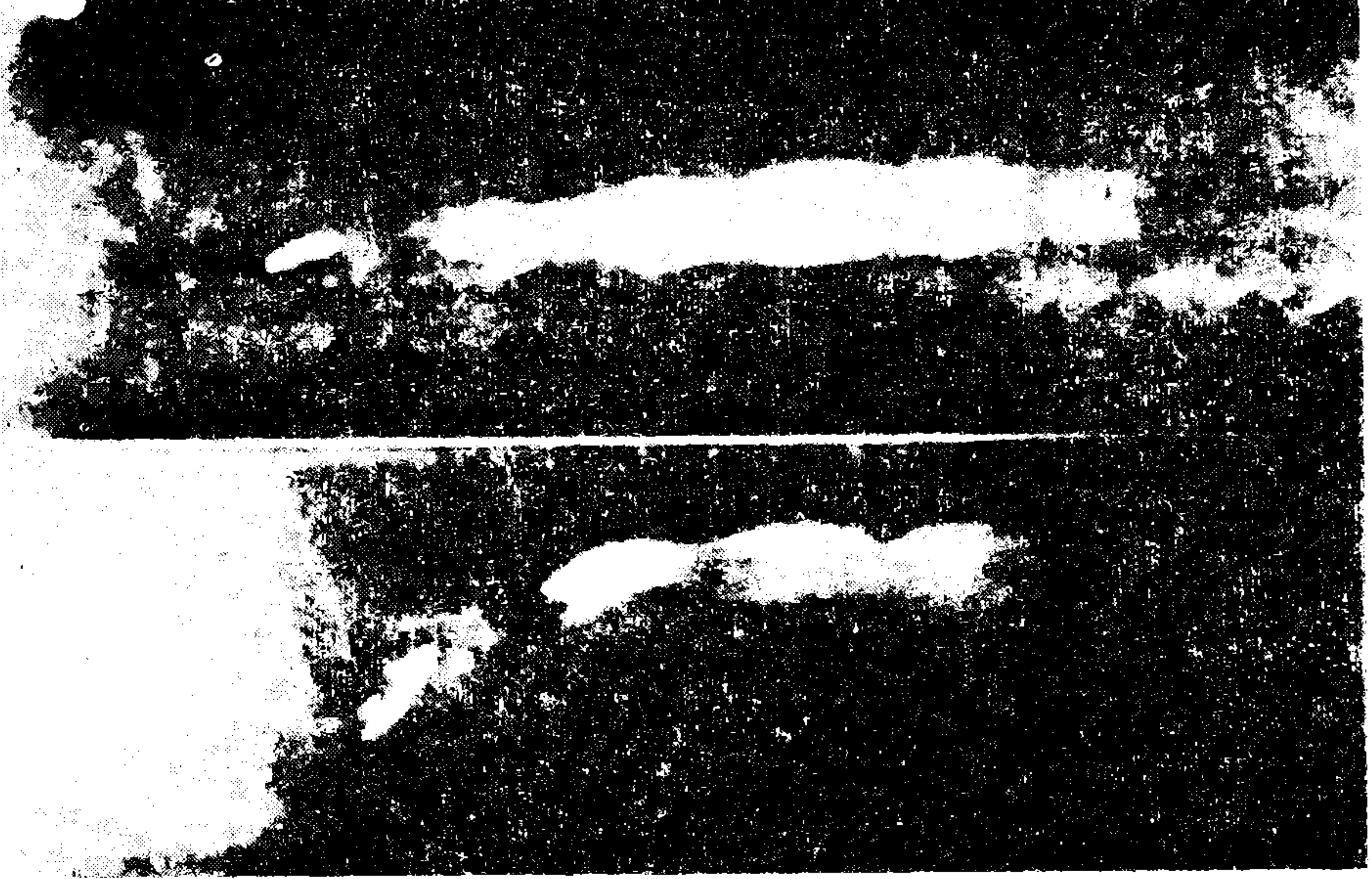


Resim 4 : Lomber spinal kanal darlığı olan diğer bir olgumuzda alt lomber (L_{4/5}, L₅/S₁) seviyede radikülografide kontrastın segmentasyonu. (AP pozisyonlarında).

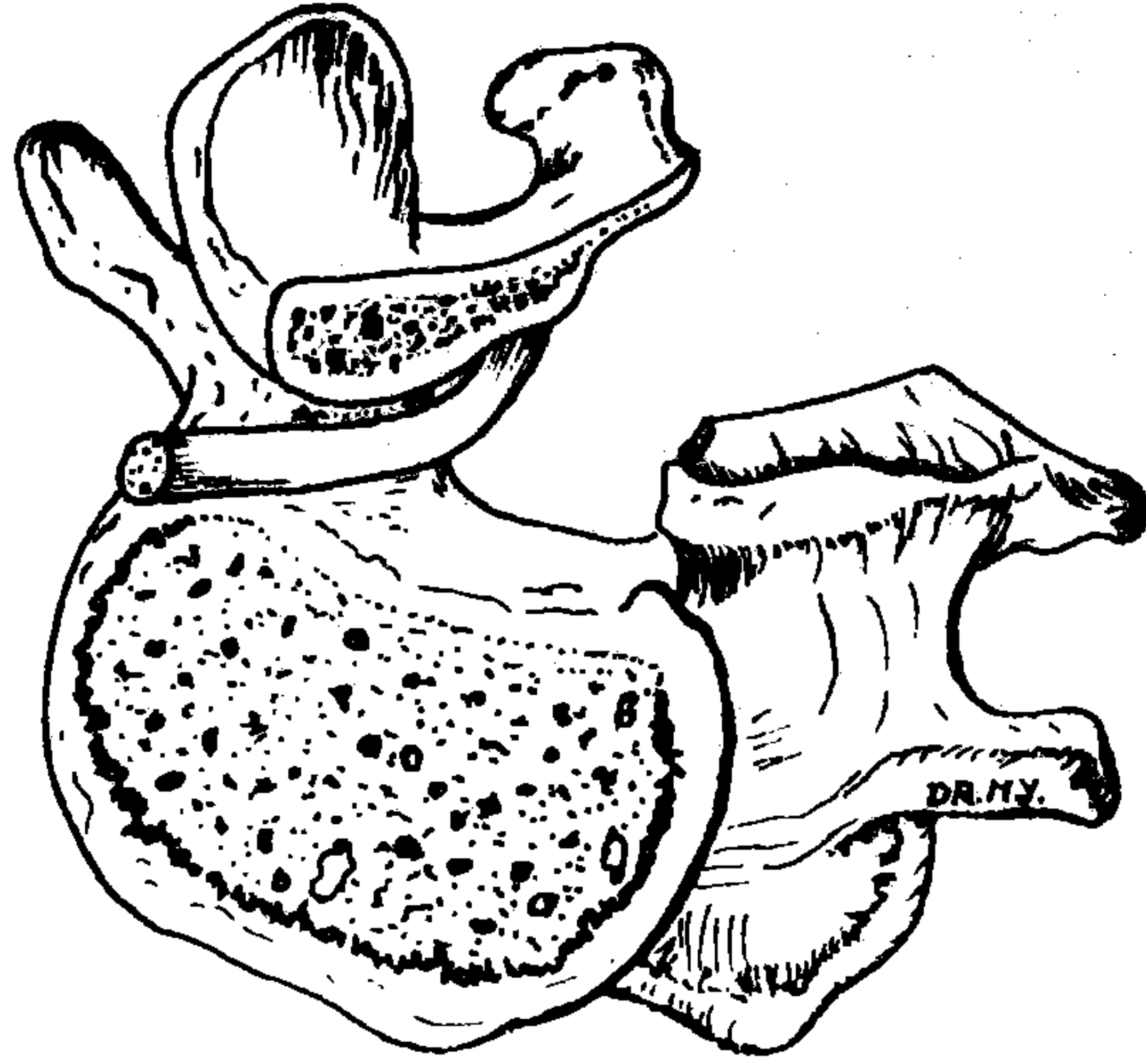
LOMBER SPINAL KANAL DARLIKLARI



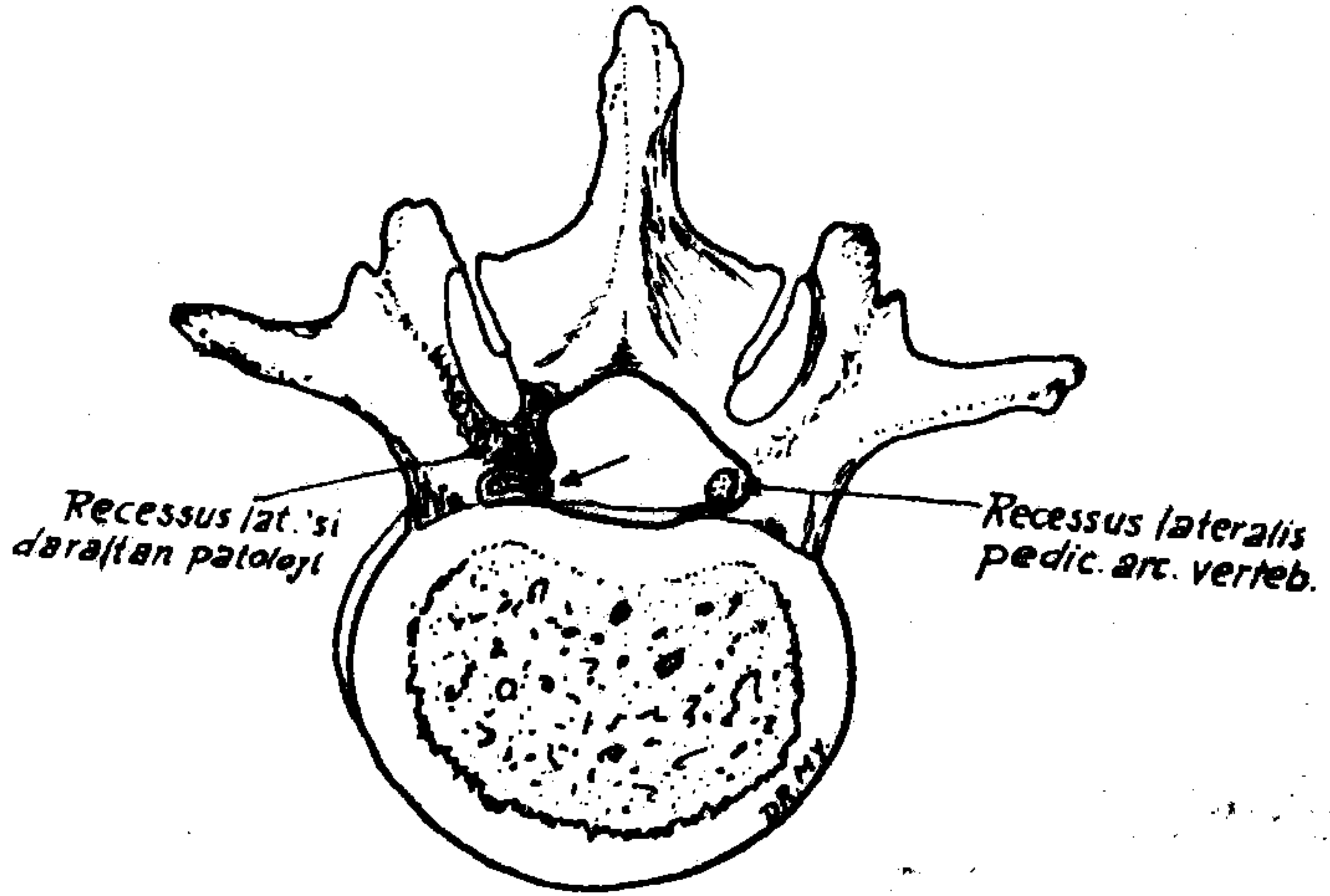
Resim 5 : Lomber spinal kanal stenozunda radikülografide kontrast obstrüksiyonu (AP pozisyonunda).



Resim 6 : Postoperatif olarak lomber spinal kanal darlığı gelişen bir olgumuzun radikülografisinde kontrast obstrüksiyonu (AP ve lateral pozisyonları).



Şekil. 1 Lamina arcus vertebrae'si kaldırılmış bir lumbal vertebra'da Recessus lateralis'in görünümü



Şekil. 2 Normal ve daralmış Recessus Lateralis'in görünümü

LOMBER SPINAL KANAL DARLIKLARI

KAYNAKLAR :

1. **Ciric, L; Mikhael, M. A; Tarkington, J. A. et al:** The lateral recess syndrome. (A variant of spinal stenosis). *J. Neurosurg.* 53 : 433 — 443. 1980
2. **Epstein, B. S; Epstein, J. A and Jones, M. D:** Lumbar spinal stenosis, *Radiologic Clinics of North America* XV (2) : 227 — 239. 1977
3. **Epstein, N E; Epstein, J. A; Carras, R. et al:** Coexisting cervical and lumbar spinal stenosis. *Diagnosis and Management. Neurosurgery.* 15 (4) : 489 — 496. 1984
4. **Epstein, N. E; Epstein, J. A; Carras, et al:** Degenerative Spondylolisthesis with an intact neural arch : A review of 60 cases with an analysis of clinical findings and the development of surgical management. *Neurosurgery.* 13 (5) : 555 — 561. 1983
5. **Epstein, B. S; Epstein, J.A and Jones, M. D:** Degenerative spondylolisthesis with an intact neural arch. *Radiologic Clinics of North America* XV (2) : 275 — 287. 1972
6. **Grabias, S:** Current concepts review. The treatment of spinal stenosis. *The Journal of Bone and Joint Surgery.* 62 — A (2) : 308 — 313. 1980
7. **Hawkes, C. H and Roberts, G. M:** Lumbar canal stenosis. *Br. J. of Hospital Medicine.* 23 (5) : 498 — 505. 1980
8. **Husbschmann, O. R and Weisbrot, F. J:** The Syndrome of Lumbar Spinal stenosis and its surgical treatment. *The Journal of the Medical Society of New Jersey* 78. (5) : 351 — 354. 1981
9. **Levy, W. J; Dohn, D. F. and Duchesneau, P. M:** Recurrence of Lumbar canal stenosis, a decade after decompressive laminectomy. *Surg. Neurol.* 17 : 96 — 98. 1982
10. **Mcfee, P. C; Ulrich, C. G; Yuan, H. A. et al:** Computed tomography in degenerative spinal stenosis. *Clinical orthopaedics and related research.* 161 : 221 — 234. 1981
11. **Naylor, A:** Factors in the development of the spinal stenosis syndrome. *The Journal of Bone and Joint Surgery.* 61 — B (3) : 306 — 309. 1979
12. **Postacchini, F. and Pezzeri, G:** CT. Scanning versus myelography in the diagnosis of lumbar stenosis. *International Orthopaedics.* 5 : 209 — 215. 1981
13. **Wilson, C. B; Ehni, G. and Grollmus, J:** Neurogenic intermittent claudication *Clin. Neurosurg.* 18 : 62 — 83. 1971