

MİDE KARSİNOMU VAKALARININ HİSTOLOJİK TİPLERİNE GÖRE RETROSPEKTİF TASNİFİ

Doç. Dr. Kemal KUTLU* Dr. Nesrin DELİBALTA** Dr. Nahide YILDIRIM***

ÖZET

Biz çalışmamızda 1983-1989 yılları arasında bölümümüze gelen 35 adet mide piyesini, makroskopik ve histolojik olarak yeniden gözden geçirerek intestinal tip ve diffuz tip karsinomlar olmak üzere 2 büyük grupta tasnif ettik.

Her bir grubu hücre tipi, tümör çevresi değişiklikleri, yaş, cinsiyet, yayılım gibi faktörleri ile birlikte değerlendirdik. İnvazyon ve metastazların intestinal tipte, diffuz tiptekinden daha sık görülmesi dışındaki bulgularımız Laruen'in çalışması ile uygunluk göstermektedir.

SUMMARY

In this study 35 cases of gastric carcinoma who were treated in Trakya University hospital were evaluated retrospectively according to cellular types. Cellular types and age, sex, changes in surrounding mucosa have been correlated. Deep invasion and metastases are more often seen in intestinal type, than diffuse type.

GİRİŞ

Gastrik karsinomalar invazyonun yaygınlığı, histogenezis ve büyüme-ye dayalı kompleks bir sınıflandırmaya sahiptir. Tümör mide içinde % 50-60 oranında pilor ve antrumda, % 40 oranında küçük kurvaturda ve en sık olarak da piloroantral küçük kurvaturda tespit edilir (4).

Mide karsinomları tanı aldıklarında % 10'u 2 cm den küçük ve yaklaşık % 80'ini 2 ilâ 10 cm boyutlarında olan tümoral lezyonlar olarak görürlürler (4). Bunlar 5 büyük gruba ayrılırlar.

* Trakya Üniv. Tıp Fak. Patoloji Anabilim Dalı Başkanı.

** Trakya Üniv. Tıp Fak. Patoloji Anabilim Dalı Araştırma Görevlisi.

*** Trakya Üniv. Tıp Fak. İç Hastalıkları Anabilim Dalı Araştırma Görevlisi.

1) Erken gastrik karsinomalar (% 10-35): Lezyonlar çok küçük olup histolojik olarak tespit edilirler ve kalınlaşmış induransiyonlu mukoza üzerinde ülseratif, çukur ya da polipoid lezyonlar şeklinde görülürler. Tümör alttaki müküler tabakanın üzerinde lateral olarak büyür.

2) Fungating karsinoma (% 30): Genellikle büyük intraluminaler kiteller olup duvarda hem derine hem yana doğru infiltre olurlar.

3) Ülseratif infiltratif karsinoma (% 30): Tümör 2-8 cm boyutlarında krater şeklinde ülser manzarasında olur. Genellikle duvarda derinliğine infiltre olurlar. Lateral yayılma sınırlıdır.

4) Polipoid karsinoma (% 10): Bu tip mide lümeni içerisinde çıkıntı yapan çok geniş kaideli polip olarak görülürler. Düzensiz superfisiyel erozyonlu veya ülserli bir yüzeye sahip olabilirler. Tümör genellikle mide duvarına infiltre olur. Lateral yayılma önemli değildir.

5) Diffuz infiltratif karsinom (% 10): Mide duvarı boyunca geniş intraluminaler bir kitle oluşturmaksızın yayılırlar. Tüm duvar katlarını tutarak submukoza ve subserozaya kadar yayılabilir. Mide duvarı kalınlaşır ve sertleşir (3).

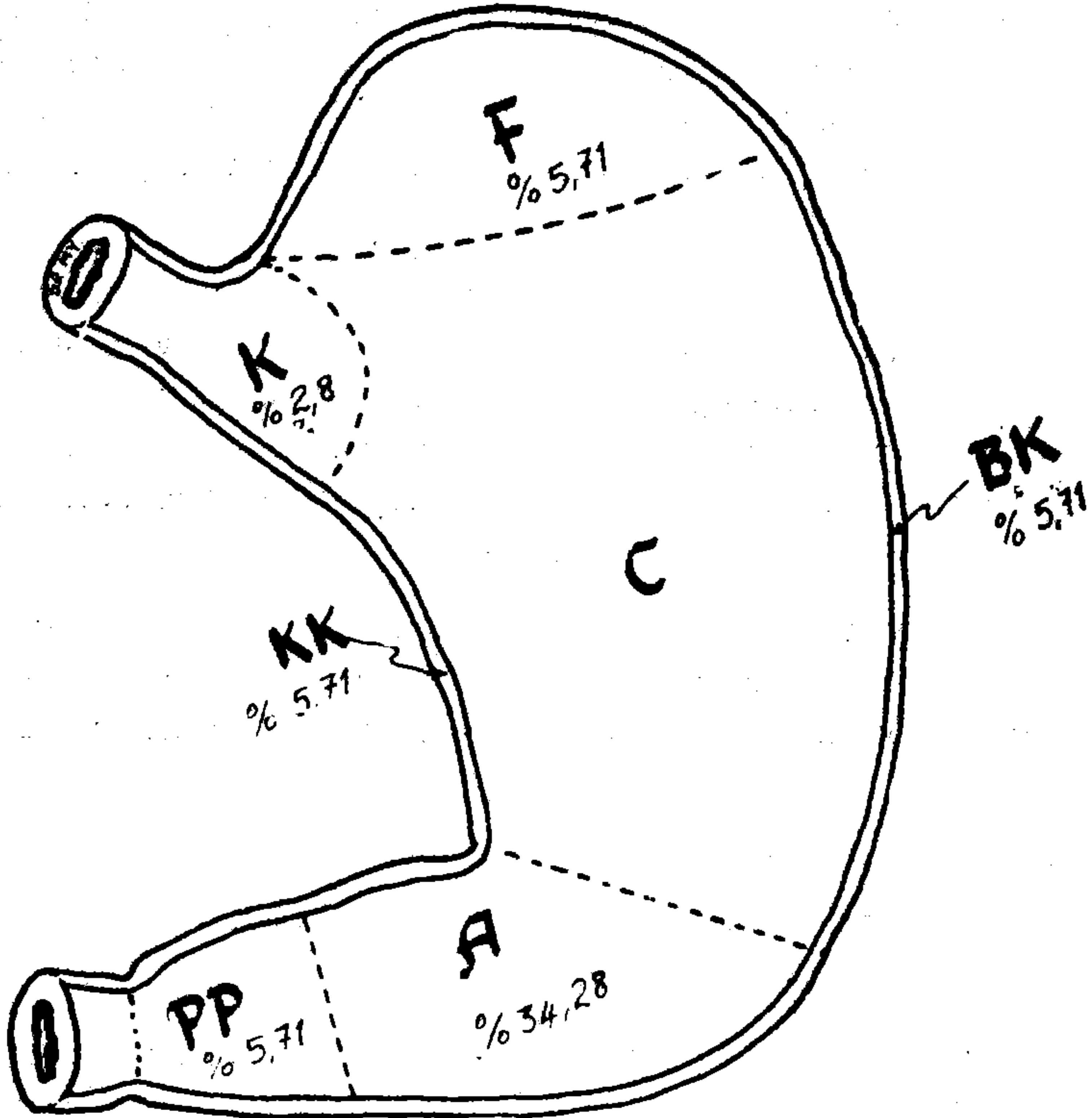
Histolojik olarak gastrik karsinomalar temelde iki tip hücreden orijin alırlar. Bunlar metaplastik intestinal hücreler, gastrik müköz hücrelerdir (2). Bazen bu iki hücre tipinin bir arada görüldüğü karsinomalarda bulunur. Metaplastik intestinal hücreler genellikle büyük, apikal, mukus vakuolleri (Goblet), kısmen asidik intestinal müsin, kısmende nötral gastrik müsin ihtiva eden hücreler olup bazı hücre yüzeylerinde luminal fırçamsı kenar ihtiva ederler. Buna karşılık gastrik müköz hücreler gastrik mukozanın yüzeyinde ve diplerinde bulunurlar.

İyi diferansiye tümörlerde bu iki tip hücre kolaylıkla ayrılır. Fakat diferansiyasyonun kaybı ve anaplaziye ilerleme ile müsin sekresyonu ve ayırıcı hücre karakterleri kaybolur (2).

Laruen yaptığı çalışmalarda gastrik karsinomalar için yeni bir histolojik sınıflandırma ortaya koymuştur. Ona göre gastrik karsinomalar dif-fuz tip ve intestinal tip olmak üzere iki ana grupta toplanmaktadır.

İntestinal tip: Geniş lümenli glandüler bir yapıya sahip olup arada küçük solid yapılar ya da papiller yapılar yaparlar. Hücreler büyük genellikle berrak sitoplazmalı ve morfolojik çeşitlilik gösteren hiperkromatik nükleuslu hücrelerdir.

Diffuz tipi: Hücreler ya tek tek dağınık yada küçük hücre kümecikleri halinde olup glandüler yapı çok enderdir. Mevcut olduğunda tek tük ve bağımsızdır. Bazen solid kitleler yaparlar; hücreler uniform yapıda nükleus küçük düzgün görümlü, piknotik ve hiperkromatiktir.



Şekil : 1 Gastrik tümörlerin midede lokalize olduğu yerler ve görülme oranları - K. kardia, F. fundus, C. torpus, A. antrum, PP. Pilor ve çevresi, KK. küçük kurvatur, BK. büyük kurvatur.

MATERYAL VE METOD

1983-1989 yılları arasında Trakya Üniversitesi Tıp Fakültesi Patoloji Anabilim Dalına histopatolojik tanı konulması için gönderilmiş 20-89 yaşları arasında 9'u kadın 26'sı erkek hastaya ait total yada subtotal gastrektomi geçirmiş 35 hastanın mide piyesleri, makroskopik ve histopatolojik

incelenmeye tabi tutuldu. Vakalarımızın ikisi (ot + 44/87) – (ot + 13/87) bölümümüzde otopsi yapılmış ve yaygın mide karsinomu metastazları olan vakalardı.

Mide piyeslerinde tümörün yeri, büyüklüğü, tümörün makroskopik tipi araştırıldı. Tümörün çevreye invazyonu, lenf düğümü metastazları ve duvar içindeki invazyonu TNM (1) sınıflamasına göre tasnif edildi. Tümörlü dokudan mide eksenine dik–mukoza–submukoza–kas ve seroza tabakalarını içine alacak şekilde kesimler yapıldı. Tümör çevresi mukoza değerlendirmesi için ve kesik uçlara ait invazyonun görülebilmesi için bu alanlardan da kesitler alındı.

Araştırmamızda mide içerisinde birisi antrum yerleşimli, vegetan görünümlü, histolojik yapısı intestinal tip karsinom özelliği gösteren; diğeri fundus yerleşimli, enfiltran görünümlü, histolojik yapısı diffuz tip karsinom özelliği gösteren çift primer tümörlü erkek, 80–90 yaş grubuna giren bir hasta tespit ettik. Bunu vaka sayısı olarak tek, diğeri tüm özellikleri açısından 2 ayrı tümör olarak değerlendirdik.

Tüm parçalar formoldehitte fikse edildiler, takip ve mikrotom ile kesimden sonra rutin kullandığımız Hematoksilen–eozin boyası ile boyandılar. Kanserlerin klinik evre bakımından sınıflandırılmasında TNM sistemi kullanıldı.

T– Primer tümörün büyüklüğü ve yayılımı

N– Yöresel lenf bezinin tutulmuş olup olmadığı

M– uzak metastazların bulunup bulunmadığı

Dereceleri 0–4 arasında olmak üzere tüm vakalarımız bu gruplar içerisinde değerlendirildi (1).

Tüm preperatların değerlendirmesi Laruen'in tasnifi esas alınarak diffuz ve intestinal tip karsinomlar olarak sınıflandırıldı. Bu sınıflamaya göre;

1– Tümörün yeri ile tümörün hücrevi tipi arasındaki ilişki.

2– Tümörün makroskopik tipi ile hücrevi tipi arasındaki ilişki.

3– Tümör çevresi mide mukoza ve submukoza değişiklikleri ile tümör hücre tipi arasındaki ilişki.

4– Tümörün infiltrasyonu (Duvara, serozaya, lenf düğümlerine ve uzak metastazları) ile hücre tipi arasındaki ilişki.

5– Yaşa göre hücre tipi dağılımı.

6– Cinsiyete göre hücre tipi dağılımı.

BULGULAR

Tüm mide kanserlerimizin yaş ortalaması 55 olarak bulundu. 35 vakanın 22'si (% 62,8)'i intestinal, 13'ü (% 37,14) diffuz tip karsinomdu.

Tablo 1. Tümörün yeri ile tümörün hücrevi tipi arasındaki ilişki.

Vaka Sayısı	Bulunduğu Yer	Mikroskopik	
		İntes Tip	Diffuz Tip
12	Antrumda (% 34, 28)	6	6
12	Pilor ve çevresi (% 34, 28)	10	2
2	Büyük kurvatur çizgisi üzerinde (% 5, 71)	1	1
2	Küçük kurvatur çizgisi üzerinde (% 5, 71)	1	1
1	Kardia'da (% 2,8)	1	—
2	Fundusta (% 5, 71)	1	1
1	Mide arka yüzde (% 2,8)	—	2
3	Tüm mide duvarında yaygın (% 8, 57)	1	2
		21	14

Buna göre mide tümörlerinin en çok yerleştiği alanlardan Pilor ve çevresi tutulumlarında intestinal tip karsinom % 83,3, diffuz tip karsinom ise % 16,6 oranında bulundu. Gene aynı sıklıkla yerleşim yeri gösteren Antrum tutulumlarında intestinal ve diffuz tip arasında sayıca bir fark bulamadık. En az yerleşim Kardia (1 vak'a) ve Mide arka yüz (1 vak'a) olup, Kardia yerleşimi intestinal tip, mide arka yüze yerleşimli tümör diffuz tip hücre farklılığı gösteriyordu. Linitis plastica olarak değerlendirilen 3 vaka'mızın 1 tanesi intestinal tip, diğer 2'si diffuz tip olmak özelliğini gösteriyordu.

Tablo 2. Tümörün makroskopik tipi ile hücre tipi arasındaki ilişki.

Vaka Sayısı	T. Makroskopik Tipi	T. Mikroskopik Tipi	
		İntes Tipi	Diffuz Tip
5	Vegetatif (% 13,8)	4	1
15	Engiltre (% 41,6)	5	10
3	Ülseröz (% 8,3)	2	1
1	Polipoid (% 2,7)	1	—
6	Ülsere-vegetan (% 16,6)	5	1
1	Enfiltre-ülseröz (% 2,7)	—	1
2	Ülsere-polipoid (% 5,5)	2	—
1	Plak (% 2,7)	1	—
1	Ülserli plak (% 2,7)	1	—
		21	14

Buna göre enfiltran yayılımı gösteren 15 vakamızın % 66,6'sı diffuz, % 33,3'ü intestinal tip hücre özelliği gösterirken; ülsero-vegetan görünüm-
lü tümörlerin % 83'ü intestinal % 16'sı diffüz tip olarak tespit edildi. En az
olarak görülen polipoid, plak ve ülserli plak tarzındaki tümörler ise salt
intestinal tip olarak tespit edildi.


Tablo 3. Tümör çevresi mide mukoza ve submukoza değişiklikleri ile
tümör tipi arasındaki ilişki.

Vaka Sayısı	Tümör çevresi mukoza değişiklikleri	%	İntes	Diffuz
29	Atrofik + intestinal metaplazi	80,55	18 % 62	11 % 37,9
3	Hipertrofik	8,3	1 % 33	2 % 66
4	Hiç bir özellik göstermeyen	11,1	2	2
Toplam			21	15

Buna göre mide tümörleri, tümör çevresi mukoza değişiklikleri %
80,55 oranında atrofik ve bunun da % 62'si intestinal tip karsinom olarak
tespit edilirken (Resim 1), % 8,3 oranında hipertrofik mukoza değişikliği
gösteren vakalarımızın % 66'sının diffüz tip karsinoma olduğunu tespit
ettik. % 11,1 vakamızda tümör çevresi mukoza değişikliğinde bir özellik
göremedik.



Resim 1. Mide mukozasında yüzey epitelinde ve bezlerde artmış goblet hücreleri, Lamina prop-
riada lenfoplazmositer infiltrasyon muskularisin mukozanın her iki tarafından lenfatikler içerisinde
tümör yayılımı görülmektedir.



Resim 2. Tubuler yapılar ve halka yapıları yapan tümör dokusu görülmektedir.

Tablo 4. Tümör infiltrasyonu ile hücre tipi arasındaki ilişkiler.

Vaka Sayısı	TNM	%	İntestinal	Diffuz
2	T ₁ N ₀ M ₀	5,71	1	1
11	T ₂₋₃ N ₀ M ₀	31,41	7 (% 63,6)	4 (% 36,3)
22	T ₃ N ₁₋₂ M ₁	62,85	13 (% 59)	9 (% 40)

Buna göre % 62, 85 vakamızda TNM tasnifine göre T₃N₂M₁ (I) tespit edildi.

Bunun % 59'u intestinal tip, % 40'ı diffuz tip olarak belirlenirken; T₁N₀M₀ da (% 5.71) intestinal ve diffuz tip karsinomlar arasındaki farklı bir oran bulunamadı.

Tablo 5. Yaşa ve cinsiyete göre hücre tipi dağılımı.

Yaş	İntest. Tip	Kadın	Erkek	Diffuz Toplam	Kadın	Erkek
20 - 29	1	—	1	1	1	—
30 - 39	1	—	1	3	—	3
40 - 49	—	—	—	5	3	2
50 - 59	7	2	5	3	1	2
60 - 69	7	1	6	1	—	1
70 - 79	4	1	3	1	—	1
80 - 89	1	—	1	1	—	1
Toplam	21	4	17	15	5	10

Buna göre intestinal tip tümörlerin % 19,04'ü kadın, % 80,95'i erkek diffuz tip karsinomların % 33,3'ü kadın, % 66,6'sı erkek olarak tespit edildi.

TARTIŞMA

Bulgular incelendiğinde gastrik tümörlerin mide içerisinde yerleşiminde en çok pilor ve çevresi ile antrumda yoğunlaştığını, mide arka duvarı ile kardial yerleşimlerinin en az olduğunu gördük. Bu bulgumuz klasik bilgilere uygunluk göstermektedir (4). İntestinal tip karsinomların bu yerleşim düzeni içerisinde en çok pilor ve çevresini seçtiğini, diffuz karsinomanın seçici yerleşim yerinin ise antrum olduğunu tespit ettik. Buna mukabil tüm mide duvarının tutulduğu vakalarımızda diffuz tip karsinomanın intestinal tip karsinomaya göre iki kat fazla olduğunu gördük. Bu bulgularımız literatürle uygunluk göstermektedir (2).

Tümörlerin makroskopik tiplerini incelediğimizde en çok enfiltran ve sırasıyla ülser-vegetan ve vegetan olduklarını gördük. Enfiltran tiplerin çoğunluğu histolojik olarak diffuz karsinom olup vegetatif ve ülser-vegetatif tipler en sık intestinal tip karsinoma olarak karşımıza çıktılar. Polipoid, ülser-polipoid, plak ve ülserli plak makroskopik tiplerini gösteren tümörlerimizin tamamını intestinal tip karsinom olarak tespit ettik. Bu bulgularımızda literatürle uygunluk göstermektedir (2).

Tümör çevresi mukoza değişikliklerinde % 80 oranında (en sık) atrofi ve intestinal metaplazi görülmüş olup bunlara ait tümörlerin intestinal tip histolojik yapıda olduğunu gördük (Resim 2). Tümör çevresi hipertrofik mukoza ve submukoza değişikliklerinin ise genellikle diffuz tip karsinoma refakatinde olduğunu tespit ettik. Bu bulgularımıza dayanarak atrofi, atrofik gastrik ve intestinal metaplazi zemininde intestinal tip karsinomların daha sık görüldüğünü söyleyebilmekteyiz ve bulgumuzda literatürle benzerlik göstermektedir (2).

Tümör infiltrasyonu ile hücre tipi ilişkilerini araştırdığımızda kullandığımız TNM sınıflamasına göre 0-4 arası tasnif yapıldığında; 0'dan 4'e doğru gidildikçe (1) intestinal tip karsinomun diffuz tipten daha fazla görüldüğünü tespit ettik. Bulgumuz literatürle uygunluk göstermemektedir. Biz bunu gastrik karsinom vakalarının geç tespit edilmesine ve sayısal değerlerimizin diğer çalışma yapanların serisinden daha az olmasına bağladık.

İntestinal ve diffuz tip karsinomların ve yaş ve cinsiyete göre dağılımı araştırıldığında intestinal tip tümörlerin erkeklerde kadınlardan 4 kat fazla olduğunu, diffuz tip karsinomların ise erkeklerde kadınlardan sadece 2 kat fazla olduğunu gördük.

İntestinal tip karsinomlar 50-69 yaşlar arasında en yüksek seviyeyi bulurken diffuz tip karsinomların 40-49 yaşları arasında en yüksek seviyede

olduğunu tespit ettik. Bu bulgularımızda literatürle uygunluk göstermektedir (2).

Çalışmamızda prognoza dair araştırma yapamamış olmamız 2 tipin bu bakımından karşılaştırılmasını ve morfolojik bulguların değerlendirilmesine engel olmuştur.

KAYNAKLAR

1. **Anderson, W.A.O., Thomas, M. Scotti:** *Gelişme bozuklukları, kısa patoloji* 2. baskı, Nobel Tıp Kitabevi. İstanbul S.: 289 1986.
2. **Laruen, P.:** *The two histological main types of gastric Carcinoma. Diffuse and so-called intestinal type carcinoma. An attempt at a histoclinical classification.* Acta Pathol. Microbiol. Scand. 64, 31-49, 1965.
3. **Ming, S.C.:** *Gastric carcinoma. A pathobiological classification-Cancer* 39: 2475, 1977.
4. **Robbins, S.L., Cotran, R.S., Kumar, V.:** *The oral cavity, Jaws, and Salivary glands in Pathologic basis of disease, third edition.* W.B. Saunders Company. Philadelphia, London, Toronto, Mexico City, Rio de Janeiro, Sydney, Tokyo. pp. 822-823, 1984.