

İNTRAPULMONER DAMARLARIN DUVAR YAPISI HAKKINDA İNCELEMELER

Mehmet YILDIRIM*

Müberra UYGUN**

Recep MESUT***

ÖZET

Kadavralardan alınan normal akciğerlerden mikrodiseksiyon ile elde edilen toplam 253 intrapulmoner arter ve ven histolojik kesitlerde ölçülmüş ve duvar tabakaları incelenmiştir. Gerçek duvar kalınlığının lumen çapına oranı arterlerde % 10'u, venlerde % 5'i geçmediği tesbit edilmiştir. Münferit düz kas ve elastik lifler en erken 30 mikron çaplı arteriollerde ve 50 mikron çaplı venüllerde görülmüştür. Kesintisiz sirküler kas tabakası 50 mikron çaplı arterlerde ve 100 mikron çaplı venlerde bulunmuştur. 0,25 mm'den büyük arterlerde ve 1 mm'den büyük venlerde iç ve dış longitudinal kas demetlerine rastlanmıştır. Arterlerde hem iç, hem de dış elastik membranın mevcudiyetine karşın, venlerde dış elastik membran öncelikle gelişmiştir.

"Özel tip" çok kalın cidarlı, gelişmiş longitudinal intimal yastıkcıklı damarlar bol miktarda görülmüş ve incelenmiştir. Lumeni tamamen kapatabilen bu oluşumların arteriovenoz ve arterioarterial anastomozlar oldukları kanaatine varılmıştır.

SUMMARY

STUDIES ON THE STRUCTURE OF THE INTRAPULMONARY VESSELS

A total of 253 intrapulmonary veins and arteries of normal lungs were taken from the cadavers by microdissection and their histological slices were studied to measure the wall layers. It was founded that ratio of the true wall thickness to the lumen diameter was not more than 10 % in arteries and 5 %'in veins. We noted that isolated smooth muscles and elastic fibers were first present in the arterioles and venules with the least diameter of 30 and 50 microns respectively. But uninterrupted circular muscle layer was first seen in the arterioles and venüles with a diameter of 50 and 100 microns respectively. While internal and external longitudinal muscle fibers were seen in the arteries and veins with a diameter of more than 0.25 mm and 1.0 mm, respectively. Although both internal and external elastic membrane were peresent in the arteries; external elastic membrane was predominant in the veins.

Many spesial vessels with too thick wall and well developed longitudinal intimal pad were seen and these studied. As a result it was concluded that these are the structures of arterio-venous and arurio-arterial anastomoses with capability to occlude the vesel lumen.

* T.Ü., Tıp Fakültesi, Anatomi Bilim Dalı Öğretim Üyesi (Yrd. Doç. Dr.)—EDİRNE.

** T.Ü., Tıp Fakültesi, Histoloji ve Embriyoloji Bilim Dalı Öğretim Üyesi (Yrd. Doç. Dr.)—EDİRNE.

*** T.Ü., Tıp Fakültesi, Morfoloji Anabilim Dalı Başkanı (Prof. Dr.)—EDİRNE.

GİRİŞ

Akciğerlerin organiçi damarlarının duvar yapısı "Küçük dolaşım"daki özel hemodinamik koşullara bağlıdır. Bu damarların basit iletim görevleri yanında akciğer kan dolaşımı üzerinde etkin düzenleyici görevleri de bulunduğu bilinmektedir. (1,9,14). Akciğerlerde özel fonksiyonlu damarların varlığı birçok araştırmacı tarafından kanıtlanmış olup, arterio-venoz ve arterio-arterial anastomozların bolluğu ve çeşitliliği de gösterilmiştir (3, 7, 10). Pulmoner hipertansiyonuna neden olan bazı hastalıklarda organiçi damarların kompensatuvar strüktürel değişiklikleri birçok araştırmacı tarafından incelenmiştir (2, 6, 8). Hipobarik ve hipoksik koşullarda hayvanlar üzerinde bu hastalıkların modelleri yaratılarak deneysel araştırmalar yapılmıştır (9, 10). Fakat damarların normal strüktürü ve damar çapına göre duvar kalınlığı üzerinde sistematik anatomo-histolojik incelemeler halen yetersizdir (3, 13). Literatürde mevcut bilgiler daha ziyade akciğer dışı pulmoner arter ve venleri kastederler (4, 12, 15, 16) Oysa küçük dolaşıma ait arter ve venlerin akciğer içinde kalan parçaları ve özellikle terminal bölümleri genel hemodinamik açısından son derece ilginç bir konuma sahiptirler: düşük hidrostatik basınç (arterlerde 15 mm Hg, venlerde 9 mm Hg); küçük basınç farkı (sadece 6 mm Hg); büyük bir genişleyebilme kapasitesi (kan debisi 4-5 misli artabilir); inspirasyon ve ekspirasyonla sürekli değişen negatif intratorasik ve pozitif intraalveoler basınçlar (5, 8, 10).

MATERYEL VE METOD


İncelemelerimiz yaşları 19 ile 73 yaş arasında değişen 8 kadavradan alınan akciğerler üzerinde yapılmıştır. Kaza sonucu ölen bu vakaların tümünde dolaşım ve solunum sistemini etkileyen herhangi bir patolojinin bulunmamasına özenle dikkat edilmiştir. Akciğer hilusundan damarlara önceden ısıtılmış jelatin kitlesi verilerek lumenin doldurulması ve cidarların gerdirilmesi sağlanmıştır. Dolayısıyla mikroskop altında yapılacak mikrometrik ölçümlerdeki hata payının azaltılması amaçlanmıştır. Jelatinin donmasından sonra mikrodisseksiyon yolu ile arter ve venler mümkün olan en ince dallarına kadar prepare edilmişlerdir.

Ayrıca uçdalların incelenebilmesi için akciğer dokusundan 0,5 x 0,5 cm boyutlarında parçalar alınmıştır. Bütün materyel 48 saatlik formol fiksasyonuna tabi tutulmuş, sonra parafin mikrotomunda 10 mikronluk histolojik kesitler hazırlanmıştır. Rutin hematoksilen-eosin boyaması dışında

elastik strüktürü gösterebilmek için orcein, kollagen ve düzkaslar için de Van Gieson boyamaları kullanılmıştır. İnceleme kapsamına alınan toplam 123 intrapulmoner arter ile 130 intrapulmoner venlerin çapları 30 mikron (mkm) ile 2 milimetre (mm) arasında değişmektedir. Damarların iç ve dış çapları ile duvar kalınlıkları oküler-mikrometre ile ölçülmüştür.

BULGULAR


En küçük çaplı intrapulmoner arterlerin çapları ölçülüp duvar yapısı incelendiğinde 30 mikronluk arterlerde münferit düzkas lifleri bulunmuş, ancak kesintisiz bir kas tabakasının oluşumu 50 mikron ve üstündeki çaplarda görülmüştür. Bu tabaka bir veya iki sıra sirküler düzkas hücrelerinden meydana gelen "media"dır (Şek. 1) Çapın artmasına paralel olarak media kalınlığı da artmaktadır. İç çap 250 mikronu aştıktan sonra arterlerin çoğunda intima tarafından longitudinal orientasyonlu ikinci bir kas tabakası görülmektedir. İç çap 1000 mikronu yani 1 mm'yi geçtikten sonra bu iki tabaka birbirine karışarak değişik orientasyonlu kas liflerinden müte-



Şekil 1. Bir terminal damar-sinir paketi: a) arteriol (çap 60 mkm), v- venül (çap 120 mkm), av- arteriovenoz anastomoz (çap 100 mkm), n- sinir demeti. 19 yaşında, Erkek, HE, 200 x.

şekil bir media ortaya çıkmaktadır (Şek. 2) "Muskuler tip" arter görünümünde olan bu damarların media'sında kollagen lifler yok denecek kadar azdır, fakat elastik lifler bol miktarda görülürler ve lameller oluştururlar.

Ayrıca intima yönünde iyi gelişmiş bir elastik membran –“membrana elastica interna” mevcuttur. Media’yı dıştan sınırlayan ve adventitia’da yer alan ikinci bir elastik membran –“membrana elastica externa” da net olarak görülmektedir. İki elastik membran en erken 50 mikron çaplı arteriollerde tespit edilmiştir. Münferit elastik liflere ise ilk olarak 30 mikronluk arteriollerde, yani ilk düzkas hücreleri ile birlikte rastlanmıştır. Kompakt bir düzkaslı media’nın iç tarafında ve dış tarafında yer alan iki elastik membranın mevcudiyeti interapulmoner arterlerin ve arteriollerin belirgin bir özelliği olarak ortaya çıkmaktadır (Şek. 2)



Şekil 2. Lumen çapı 1,5 mm ve duvar kalınlığı 100 mikron olan bir intrapulmoner arterden sirküler kesit.

A. Hematoksilen-eosin boyaması; B. Orcein boyaması.

MEI. Membrana elastica interna

MEE. Membrana elastica externa

60 yaşında, Erkek, 200 x.

İntrapulmoner venlere gelince, bunların duvarlarında ilk düzkas ve elastik liflerin gelişimi 50 mikron çaplı venüllerde bulunmuştur. Kesintisiz kas tabakası ise 100 mikrondan sonra ortaya çıkmaktadır (Şekil. 1) Kas lifleri arasında ve adventitia’da kollagen demetler nispeten daha fazladır. Çapın artması ile birlikte elastik elemanların miktarı da artmakta, fakat bunlar media’nın dış tabakalarında ve adventitia’da yoğunlaşmaktadırlar.

Çapları 120 mikronu geçen venlerde artık belirgin bir dış elastik membran-
“membrana elastica externa” görülmektedir. Çapları 1 mm ile 2 mm ara-
sında olan venlerde hem intima’da, hem de adventitia’da longitudinal kas
demetlerine rastlamak mümkündür.

Kan damarlarının duvar kalınlığı ile lumen çapı arasındaki ilişkiyi be-
lirten “Kernohan” indeksi (11) intrapulmoner arterlerde % 10-u, venlerde
% 5-i geçmemektedir. Duvar kalınlığının lumen çapına bölünmesiyle elde
edilen bu oran ölçümlerimizde arterler için % 3- % 10, venler için % 2-
% 5 arasında kalmıştır. Bilindiği gibi bazı araştırmacılar duvar kalınlığını
lumen yarıçapına (r), bazıları da damar dış çapına/yarıçapına bölerek bu
ilişkiyi tespit etmeye çalışırlar.

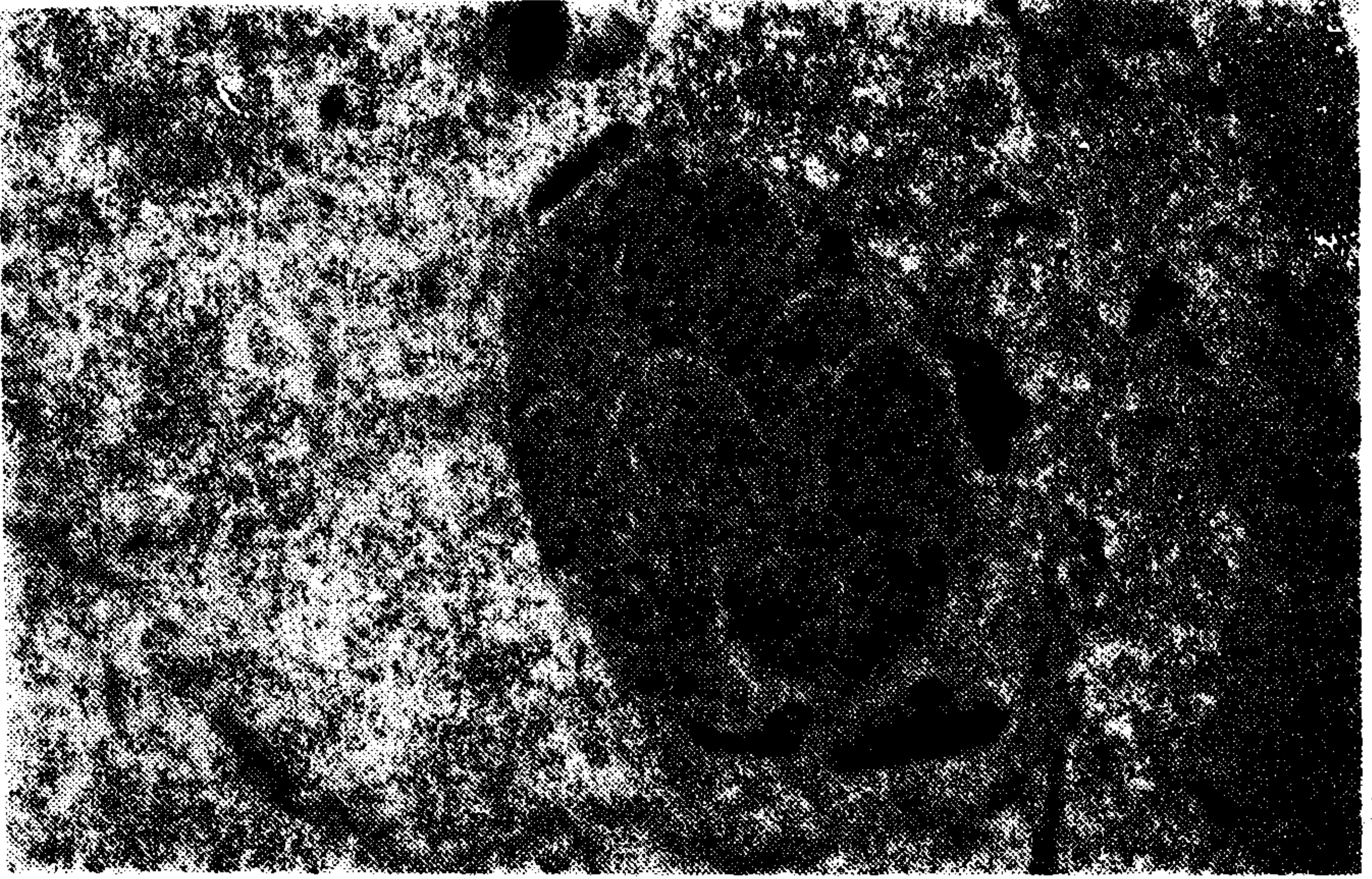
Intrapulmoner damarlar arasında en ilgi çekici olanlar ve oldukça
sık görülenler “özel tip” damarlardır. Çok yüksek “Kernohan” indeksi
ile derhal göze çarpan bu damarların duvar kalınlığı normal damarlarınki-
ni kat kat aşmaktadır. Bunların lumeni çok dar (Şek. 3) veya tamamen ka-



Şekil 3. “Özel tip” arterden sirküler kesit. Lumen çapı 60 mkm, duvar kalınlığı 100 mkm.
73 yaşında. Kadın, HE, 400 x.

palıdır (Şek. 4). Sirküler kas tabakasının iç tarafında 3-4 misli daha kalın
longitudinal intimal kas demetleri kabartı veya “yastıkçık” şeklinde lumeni
kapatabilmektedirler. Bazen bu longitudinal intimal demetler çepeçevre
muntazam dağılım gösterirler (Şekil. 3), bazen de lumen çemberinin sade-

ce bir bölümünde segmenter olarak bulunurlar (Şek. 1). Bunların dış çapları 100 mikron ile 300 mikron arasında değişir. Bu damarlarda elastik ve kollagen lifler daha seyrek, fakat yakınlarında sinir demetleri sık görülür.



Şekil 4. Lumeni tamamen kapalı olan bir "özel tip" arterden sirküler kesit.
60 yaşında, Kadın, HE, 200 x.

TARTIŞMA

Normal intrapulmoner arter ve venler duvar/çap oranı düşük ince cidarlı damarlardır. Duvar/çap oranını belirten "Kernohan" indeksi arterlerde % 3-% 10, venlerde % 2-% 5 arasındadır ve literatür verilerine uymaktadır. Sistemik damarlarda yani "büyük dolaşım"da bu indeks daima % 10-un üzerindedir. Küçük dolaşımdaki hemodinamik basıncın büyük dolaşıma göre çok daha düşük olması bu morfolojik oranı izah etmektedir.

0,1 - 1 mm arasındaki arterlerde, Wagenvoort ve ark(17) da belirtmekte olduğu, diğer taraftan Zweifach'ın (18) tarif ettiği 50-75 mikron çaplı "muscular venules"lerde kompakt sirküler bir media'nın varlığı, intrapulmoner terminal damarların aktif regülasyon fonksiyonu üstlendiklerini kanıtlamaktadır. Bu "regülatör" fonksiyonunun en gelişmiş örneğini arterio-venoz ve artero-arterial anastomozlar kabul ettiğimiz "özel tip" damarlar teşkil etmektedirler. Deneysel olarak varlıkları iyi bilinen arterio-venoz

anastomozların lokal metabolik faktörlere ve merkezi sinirsel uyarılara cevap verdikleri sanılır. Pulmoner arterleri aorta'dan gelen "bronchial" arterlerle bağlayan arterio-arterial anastomozlar konusunda, bazı genel tahminler dışında, literatürde halen kesin görüş birliği oluşmamıştır (17). İki sistem arasındaki basınç seviyesi ve oksijen miktarı aşırı farklıdır. Bu nedenle teorik ve pratik yönden konu son derece önemli ve ilgi çekicidir.

Damar duvarlarında gelişmiş elastik lamel ve membranların varlığı "transmural" basıncın sürekli ve hızlı değiştiğini göstermektedir, çünkü Burton'un (5) klasik çalışmalarında vardığı sonuca göre damar cidarındaki elastik elemanlar iç ve dıştaki basıncın değişimine ve amplitüdüne bağlı olarak ortaya çıkarlar. Pulmoner venlerde dış elastik membranın öncelikle gelişmesi, bunun yanında hem arterlerde, hem venlerde dış longitudinal kas demetlerinin yer almasını, dıştan baskı yapan alveolar hava basıncını dengeleyen bir unsur olarak düşünmekteyiz.

KAYNAKLAR

1. **Abramson, D.J.:** *Blood vessels and lymphatics*, Academic Press, New York, London, 1962.
2. **Arias-Stella, Y., Saldona, M.:** *The terminal portion of the pulmonary arterial tree in people native to high altitudes*. *Circulation*, 28: 915, 1963.
3. **Bloom, W., Fawcett, W.:** *A Textbook of histology*. XI. Ed. Saunders Co., Philadelphia etc. 1986.
4. **Bucciante, L.:** *Microscopie optique de la paroi veineuse*, 211: In: *Morphologie et histochimie de la paroi vasculaire*, S. Karger, Basel-New York, 1966.
5. **Burton, A.C.:** *Haemodynamics and the physics of the circulation*, In: *Medical Physiology*, Ed. by Ruch and Fulton, London, 1960.
6. **Denolin, H.:** *The pulmonary circulation in chronic lung diseases*. *Arch. Turkish Soc. of Cardiology*, 4: 25, 1972.
7. **Erkoçak, A.:** *Özel Histoloji*, 3. Baskı, A.Ü. Tıp Fak. Yayınları. No. 389, Ankara, 1980.
8. **Göksel, F.:** *Age relationship in hemodynamics of pulmonary circulation in atrial septal defect*, *Arch. Turkish Soc. of Cardiology*, 4: 16, 1972.
9. **Harris, P., Heath, D.:** *The human pulmonary circulation*. Livingstone, Edinburg, 1962.
10. **Heath, D.:** *Normae and pathologic aspects of the pulmonary circulation*. *Arch. Turkish Soc. of Cardiology*, 4: 11, 1972.
11. **Kernohan, Y.W., Anderson, E.W., Keith, N.M.:** *Arch of intern. Medic.*, vol. 44; 3: 395-423. 1929.

12. **Kügelgen, A. von.:** *Über die Verhältnis von Ringmuskulatur und Innendruck in menschlichen grossen Venen*, Z.f. Zellforschung, 43: 168, 1955.
13. **Lang, J.:** *Mikroskopische Anatomie der Arterien*, 225-282. In: *Morphologie und Histochemie der Gefässwand*, S. Karger, Basel New York, 1966.
14. **LinzbacV, A.:** *Angiologie: Pathologische Anatomie der Blutgefasse*. Stuttgart, Georg Thieme, 1960.
15. **Saldana, M., Arias - Stella, J.:** *Studies on the structure of the pulmonary trunk*. *Circulation*, 27: 1086-1093, 1963.
16. **Vahabov, A.A.:** *Fetus ve yenidoğaniarda pulmoner venlerin akciğer dışı parçalarının duvarlarındaki tabaka kalınlıkları (rus.)*, Semerkand Tıp Fak. Dergisi, 36, 6: 34-36, Taşkent, 1966.
17. **Wagenvoort, C.A., Heath, D., Edward. J.E.:** *The pathology of the pulmonary vasculature*, Charles C. Thomas, Springfield, Illinois, 1964.
18. **Zweifach, B.:** *The structural basis of the microcirculation*. In: *Cardiology*, vol. I, Ed. by Aldo A. Luisiada, New York, Toronto, London, 1959.