

VULVADA AKSESUAR MEME

Feriha ÖZ ve Osman YILMAZ

Edirne Tıp Fakültesi, Morfoloji Bölümü,

Fatih - İstanbul

Ö Z E T

39 yaşında bir kadın hastanın sol labium majusunda çocukluğundan beri bulunan ve son 4 senedir büyüyen aksesuar meme dokusu takdim edildi. Aksesuar meme aksilla ile inguinal bölge arasında uzanan embriyolojik süt çizgisi boyunca, seyrek olarak da bu çizginin dışındaki vücut bölgelerinde bulunmaktadır. Aksesuar memenin oluşumuna ait çeşitli teoriler vardır. Literatürde gözden geçirilerek onun patogenezi incelendi.

G İ R İ Ő

Vulvada nadir görülen aksesuar meme olgusu takdim edildi. Bu konudaki literatür gözden geçirilerek patogenezi incelendi.

Aksesuar meme, aksilla ile inguinal bölge arasında uzanan, embriyolojik süt çizgisi boyunca yer alan meme dokusudur. Bu çizgi dışındaki bazı vücut bölgelerinde de aksesuar meme dokusu görülebilir. Örneğin boyun, yüz, göz, kol ve bacaklarda da meme dokusuna rastlanmıştır. En az görüldüğü yer inguinal bölge ve vulvadır¹. Bilateral ya da unilaterale olabilir. Bilateral oluşu daha da nadirdir⁵.

Deaver ve McFarland'ın¹, ektopik memenin görüldüğü 430 olgusunun %90'unda lokalizasyon yeri aksilla, %10'unda ise vücudun diğer yerleridir. Yalnız bir olguda lokalizasyon yeri vulvadır.

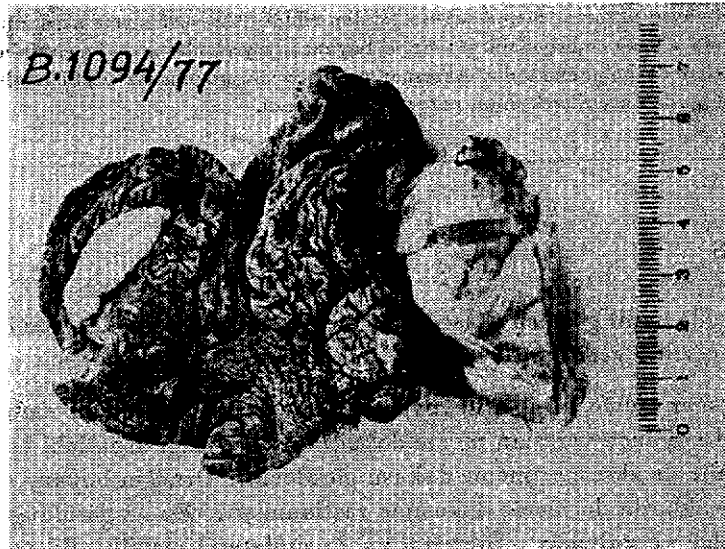Vulvada meme dokusunun ilk tanımı 1872'de Harking tarafından yapılmıştır³. Literatür gözden geçirildiğinde aksesuar meme dokusunun normal yer-

deki meme dokusu ile aynı fonksiyonu gösterdiği görülür. Bu dokular puberte, gebelik ve laktasyon esnasında hormonal etkiye cevap vererek büyürler. Bundan dolayı puberteye ya da gebeliğe kadar farkedilmezler.

Olgu:

A.K. 39 yaşında ev kadını olan hastada sol labium majusta çocukluğundan beri bulunan, son dört senedir büyüyen kitle mevcutmuş. Bu kitle S.S.K. Bakırköy Doğumevi'nde eksize edilmiş ve enstitümüze tetkik için gönderilmiştir (Prot. No: 1094/1977).


Makroskopik bulgu: $15 \times 4 \times 3$ cm ölçülerinde deri ve deri altı dokusu. Bir alanda $6 \times 4 \times 3$ cm ölçülerinde belirli ve düzenli sınırlı, elastik kıvrımlı, kirli beyaz renkli, dışa doğru kabarıklık oluşturmuş kitle. Diğer tarafta deri altında $3,5 \times 2 \times 2$ cm ölçülerinde yukarıda tarif edilen özelliklerde başka bir kitle (Resim 1).



Resim: 1 Labium majusta biri deri altında yer almış, diğeri dışa doğru polipoid gelişmiş iki meme kitlesi.

Mikroskopik bulgu: Her iki elastik kıvrımlı dokunun kesitlerinde meme dokusu görüldü. Memenin bazı lobulusları büyümüş, duktusların sayısı artmıştı. Bazı duktusların lumenleri geniş, diğer bir kısmının ise dallı budaklı

bir görünüm almıştı. İnterlobüler ve intralobüler bağ dokusunda artmış saptandı (Resim 2).



Resim: 2 Meme lobülüsünde düzenli yapı, interlobüler kanallarda genişleme, stromada lif artışı (H + E x 80).

Mikroskopik bulgular aksesuar meme ve burada fibrozis ile duktus genişlemeleri olarak değerlendirildi.

İRDELEME

Vulvada ektopik meme dokusunun oluşu hakkında bir çok teoriler mevcuttur.

*Schultze*⁴, memelilerin embriyolarında aksilladan pubis bölgesine diagonal olarak seyreden bant şeklinde bir çift ektodermal kalınlaşma tarif etmektedir. Bu kalınlaşma daha sonra parçalanmaya uğruyarak «Anlagen» (ilk taslaklar) geleceğin meme bezi rudimentleri denen parçaları oluşturacaktır. Daha sonra ihtiyaç fazlası anlagen geriler, diğerleri yerleri ve sayıları memelinin filogenezi ile sınırlanarak geleceğin meme dokusunu oluşturmak için muhafaza edilirler. İnsanda 4. kosta hizasında her iki tarafta birer tane kalarak memeleri oluştururlar. İhtiyaç fazlası anlagen tam bir gerilemeye uğramaz

ise bir ya da iki tarafta süt hattı boyunca herhangi bir yerde lokalize olabilen aksesuar meme dokusunu oluşturlar⁵.

Deaver ve *McFarland*¹, ektopik memenin oluşunda herediter faktör olduğunu ileri sürmektedirler. Bu araştırmacılar Darwin nazariyesine göre bu anomalinin atavistik bir manifestasyon olduğunu belirtmektedirler. Aynı araştırmacılar *Cetacea*'da memelerin normal olarak vulvada lokalize olması nedeniyle, insanlarda vulvada memelerin görülmesini bu atavistik teori ile açıklamışlardır¹.

Vulvada aksesuar memede süt kisti, apse gibi komplikasyonlar⁵, fibroadenom, adenokarsinom gibi tümöral değişiklikler görülebilir^{2,5}.

SUMMARY

ACCESSORY BREAST TISSUE IN VULVA.

39 years old woman with secondary mammarian tissue in the left labia - major is presented. The tissue had been present since birth and apparently started to increase in size in the last 4 years. Secondary mammary gland can be found on the embriological milk-line which runs between axilla and inguinal region, infrequently it can be found in other parts of the body. There are several theories on the production of secondary breast. The literature about the subject has been studied and the pathogenesis of secondary mammary gland is discussed.

KAYNAKLAR

- 1 — DEEVER, J. B. ve Mc FARLAND, J.(1918): *The Breast: Its Anomalies, Its Disease and Their Treatment*. s.1-10, Heinemann, London (TOW,S. H⁵ den).
- 2 — HAAGENSEN, C. D.: *Disease of the breast*, 2.baskı, W. B. Saunders Company, Philadelphia. London, Toronto, 1971.
- 3 — LEVIN, N., DIENNER, R. L.: *Bilateral ectopic breast of the vulva*. *Obstet. and Gynec.* 32: 274, 1968.
- 4 — SCHULTZE, O.(1892): *S. B. Phys. Med. Ges. Warzburg*, s. 77, (TOW, S. H.⁵ den)
- 5 — TOW, S. H. ve SHANMUGARATNAM, K.: *Supernumary mammary gland in the vulva*. *Brit. Med. J.* 2: 1234, 1962.