

BİR ÖĞRETİM YÖNTEMİ OLARAK KADAVRALARDA SEREBRAL ANJİOGRAFİ

M. YILDIRIM¹ R. MESUT² S. ÇOBANOĞLU³ C. ULUTUNÇEL⁴

ÖZET

Modern Anatomi kitap ve atlaslarında canlıda yapılan anjiografiler yaygın olarak kullanılmaktadır. Bu anjiografilerin kadavralarda da yapılabileceği düşünülmüş ve baryum enjeksiyonu ile deneyler yapılmıştır. % 75 oranında başarılı sonuçlar veren bu yöntemin ANATOMİ öğretiminde beyin disseksiyonuna paralel olarak kullanılmasında yararlı sonuçlar gözlenmiştir.

SUMMARY

CEREBRAL ANGIOGRAPHY IN CADAVERS AS A TEACHING METHOD

The cerebral angiographies carried out in living humans are extensively used for teaching purposes in the modern anatomy text books and atlases. These angiographies were thought to be carried out at as experiment in cadavers and when it was done with barium injections, the success rate was found to be 75 %. This method was found to be helpful in brain dissection of the anatomy teaching.

GİRİŞ

Günümüzde ANATOMİ, eskiden olduğu gibi klasik ölü anatomisi olmaktan çoktan çıkmış, sınırlarını canlı vücuda ulaştırmıştır. (Living Anatomy). Eskiden uzun uzadıya tarifler ve kadavra disseksiyonları ile yürütülen öğretim Klinik Bilimler'e temel teşkil edecek bir şekilde daha fonksiyonel hale sokulmuştur. Klinik Anatomi, Cerrahi Anatomi, Radyolojik Anatomi, Kesitsel Anatomi, Estetik Anatomi, Antropolojik Anatomi, Konstitüsyonel Anatomi ve Yüzeysel Anatomi geleceğin hekimleri, TIP ÖĞRENCİLERİ'nin hizmetine sunulmuştur. Bu sayede ANATOMİ, kadavra disseksiyonu yanında injectiocorosio yöntemleri, plastik modeller, Sintigrafi, endoskopi, ultrasonografi, Antropometri ve Radyolojik metodların uygulanması ile daha da verimli bir şekilde öğretilmektedir.

1 T.Ü. Tıp Fakültesi Anatomi Bilim Dalı Öğretim Üyesi (Yrd. Doç. Dr.) - EDİRNE

2 T.Ü. Tıp Fakültesi MORFOLOJİ Anabilim Dalı Öğretim Üyesi (Prof. Dr.) - EDİRNE

3 T.Ü. Tıp Fakültesi NÖROŞİRURJİ Anabilim Dalı Öğretim Üyesi (Yrd. Doç. Dr.) - EDİRNE

4 T.Ü. Tıp Fakültesi RADYOLOJİ Anabilim Dalı Öğretim Üyesi (Yrd. Doç. Dr.) - EDİRNE

Kadavra disseksiyonu ANATOMİ öğretiminin vazgeçilmez ve en temel yöntemi olmakla beraber, gelecekte canlı insan vücudu ile uğraşım içinde olacak hekim adayları için yeterli bir yöntem değildir. Hastasının tanı ve tedavisini yapacak hekim kadavra disseksiyonunda olduğu gibi rahat hareket etme olanağına sahip değildir. Fakat Bilim ve Teknoloji'nin sağladığı olanaklar sayesinde, kadavrada keserek, açarak, görerek, dokunarak kolayca elde ettiği bilgileri indirekt yöntemlerle de elde etme olanağına sahiptir.

Günümüzde tanı yöntemlerinin en önemlilerinden biri Radyolojik yöntemlerdir. Radyolojik teknikler bugün o denli gelişmiştir ki hemen hemen her organın morfolojisi görüntülenebilmektedir. Radyopak olan kemiklerin yanında, mide, barsaklar, safra yolları, idrar yolları, damarlar ve hatta beyin dahi özel yöntemlerle incelenebilirler. Bu metodlarla elde edilen resimlerin (Film = Radyogram) doğru olarak değerlendirilmesi ve bir öğretim aracı olarak kullanılması normal anatomi bilgisi ile mümkündür. Kadavralarda serebral anjiografi çalışmamız bu bilgilerin ışığı altında Tıp öğrencisine kadavradan daha verimli yararlanma ile canlı vücutta tanıya giderken kullanacağı radyogramları doğru yorumlama yeteneğini geliştirmeyi amaçlamaktadır.

YÖNTEM VE GEREÇLER

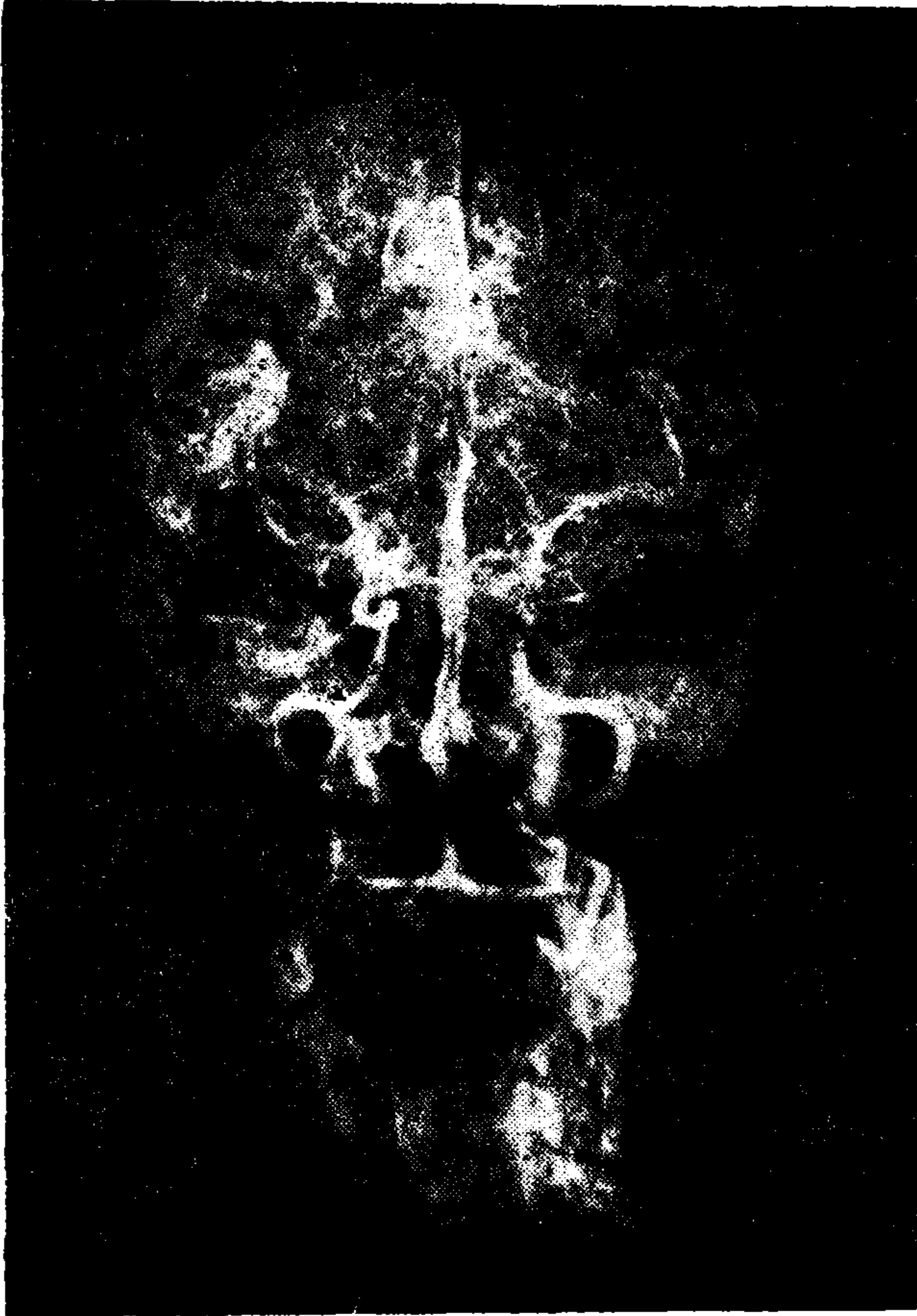
1984-1988 Disseksiyon dönemlerinde toplam 16 kadavrada serebral anjiografi uygulaması yapılmıştır. Bu amaçla BAŞ-BOYUN disseksiyonu sırasında kadavraların A. CAROTİS İNTERNA'ları veya A. VERTEBRALİS'lerinden 300 cc.lik matelik enjektörle basınç uygulayarak % 30 oranında sulandırılmış BARYUM (Neobaryomin) enjekte edilmiştir.

Dört damarın birinden yapılan enjeksiyon diğer üç damardan baryum sıvısı akıncaya kadar devam ettirilmiştir. Daha sonra damarlar ligatüre edilerek AP ve Lateral radyogramlar çekilmiştir.

BULGULAR

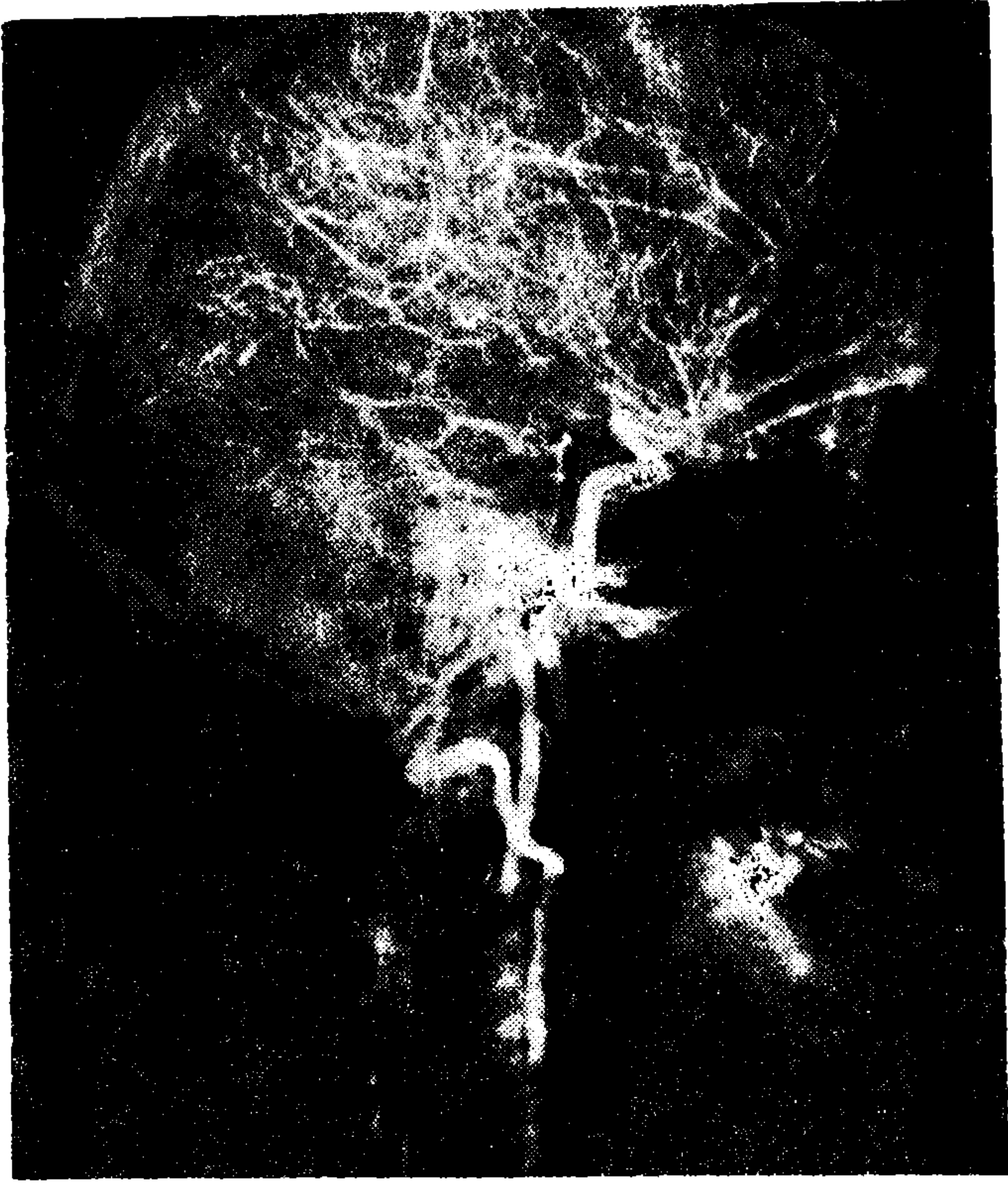16 kadavranın 12 tanesinde baryum enjeksiyonu başarı ile sonuçlandırıldığı halde 4 tanesinde yeterli baryum enjeksiyonu mümkün olmamıştır. Doldurulamayan bu damarların, disseksiyon esnasında aterosklerotik oldukları tesbit edilmiştir.

Yeterli derecede baryum doldurulan caput'lardan AP ve Lateral gra-filer çekilmiştir (Şekil 1-2) Disseksiyon uygulaması devam ederken Dissek-siyon salonunda bulunan negatoskoplar ile bu radyogramlar incelenerek öğrencilere cerebral kanlanma ile ilgili damarlar, bunların gidişleri ve tra-jeleri öğretilmiştir. Böylece öğrenciye klinikte kullanabileceği temel radyo-



Şekil 1. 35 yaşında (F.Ö.) bir kadavrada AP anjiogram

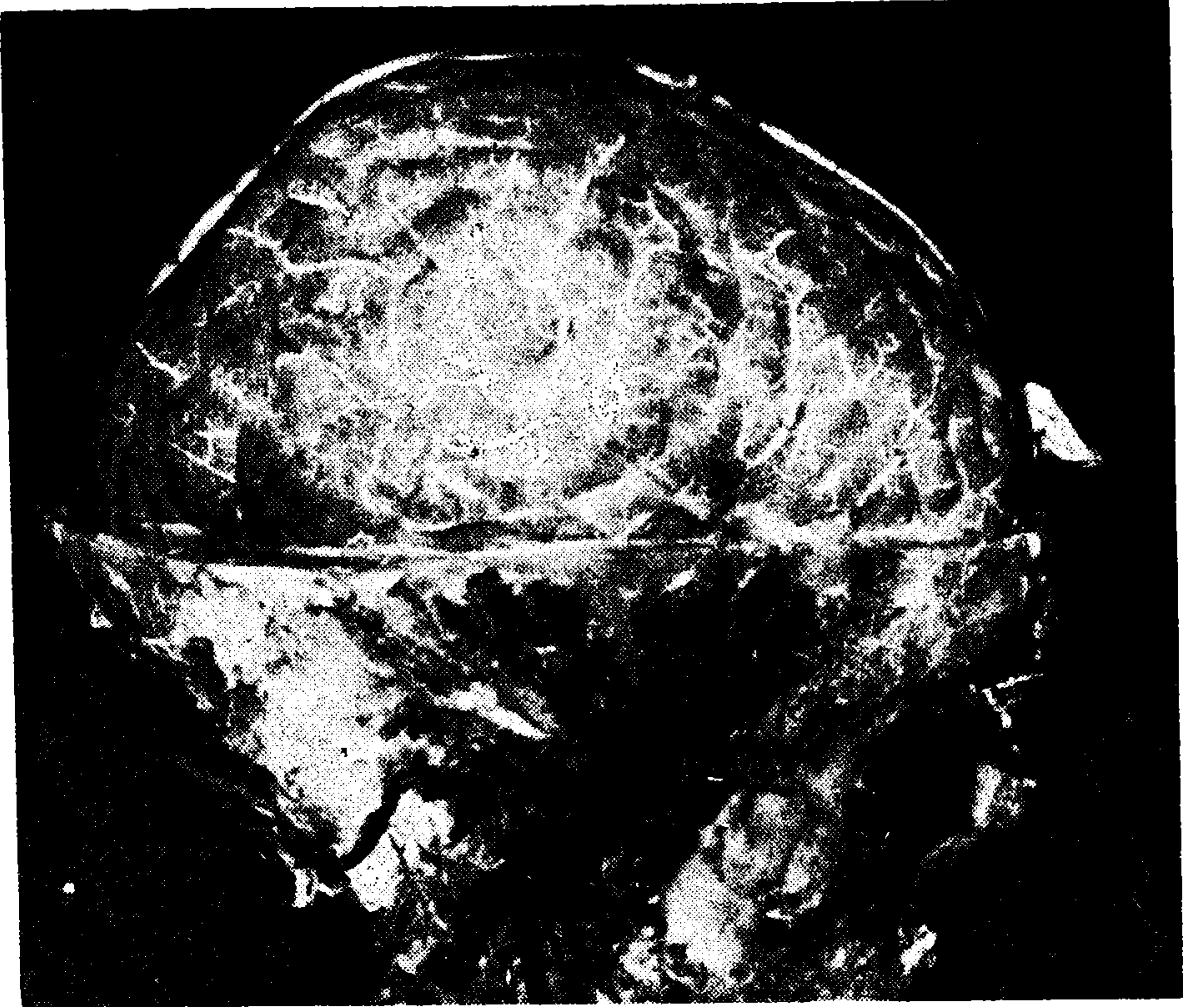
lojik anatomi bilgileri aktarılmıştır. Daha sonra dikkatli bir şekilde *cal-varia* açılarak beyin ve örtülerinin öğretimine geçilmiştir. Bu esnada öğren-cilere radyogramlardan bildikleri, baryumla dolu damarlar inspectio, pal-patio ve disseksiyon yöntemleri ile tekrar incelenmiştir (Şekil 3,4).



Şekil 2. 30 yaşında (O.U.) bir kadavradan, lateral anjiogram.

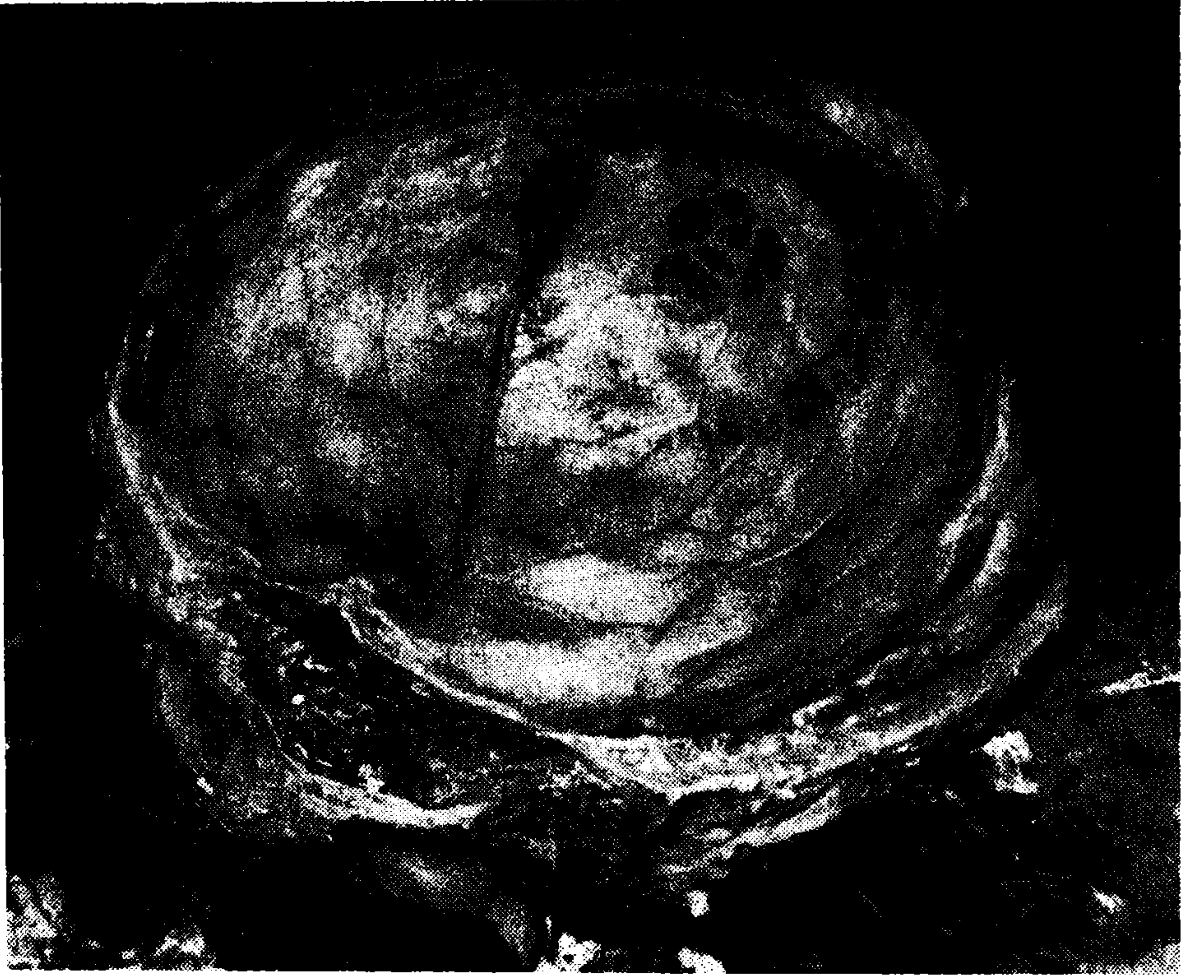TARTIŞMA

Canlıda tanı amacı ile yaygın bir şekilde kullanılan serebral anjiografinin kadavralarda uygulanışı ile ilgili literatürde herhangi bir bilgiye rastlamadık. Ancak ANATOMİ (1,2,4,8) NÖROANATOMİ (3,7,10) ve RADYOLOJİK ANATOMİ (5,9) kitaplarında serebral anjiogramlar orijinal ve şematik olarak (Şekil 5) teferruatlı bir şekilde bahsedilmiştir. Son yıllarda yayınlanan Anatomi atlaslarında da (11) beyin damarları bölümüne canlı anjiogramlar ilave edilmiştir. Modern Anatomi eğitimi uygulayan bazı ekollerde (ABD, Kanada, Almanya vb.) öğretimin bir parçası olarak çeşitli radyografilerin kullanıldığı bilinmektedir (2,4,6,8). Ancak tetkik ettiğimiz kitap ve atlaslarda gösterilen beyin anjiografileri, canlı üzerinde ve sadece tek taraflı enjeksiyon sonuçlarını yansıtmaktadırlar. Bu modern gelişmelerden esinlenerek disseksiyon kadavralarında beyin damarlarının kont-



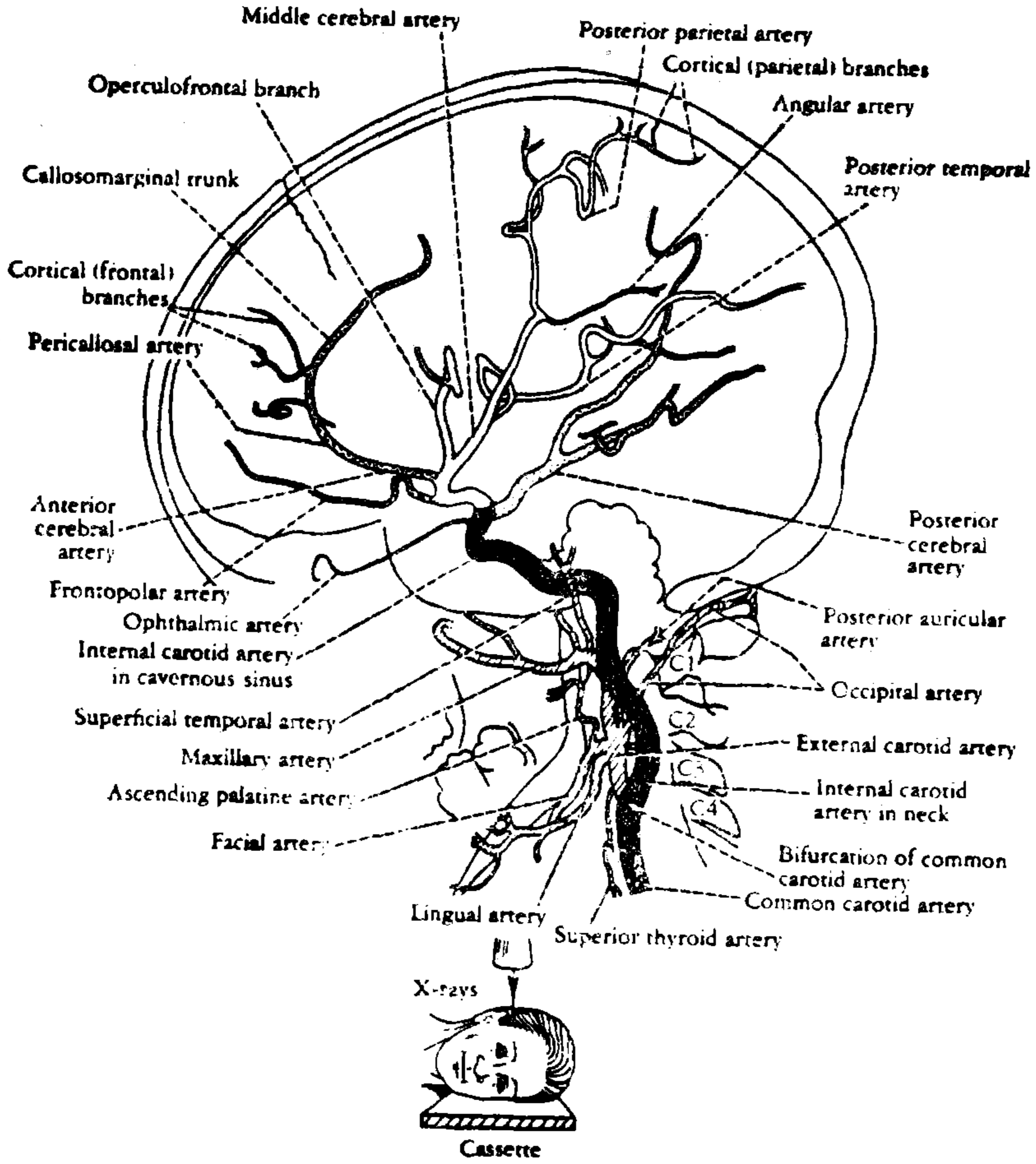
Şekil 3. 19 yaşında (Ü.G.) bir kadavrada calvaria kaldırılmış, baryumla dolu meningeal damarlar görülmektedir.

rast madde ile doldurulup röntgenogramlarının alınması fikri doğmuştur. Başarılı olup olamayacağımızı bilmeden deneylere başladık. En büyük tereddütlerimiz formolle fixe damar cidarının esnekliğini kaybetmiş olması ve postmortal trombus'ların lümeni kapatmış olabileceği idi. Nitekim bazı yaşlı kadavralarda gelişmiş aterosklerotik plakların üzerindeki trombuslar baryum enjeksiyonunu engellemiştir. Fakat deneylerimizin % 75'inde uygulama başarı ile sonuçlanmıştır. Elde edilen anjiogramlar radyolog ve nöroşirurjen tarafından incelenmiş ve yeterli bulunmuştur. Bunların en orijinal özelliği, canlıdan farklı olarak çift taraflı tüm serebral kanlanmayı gösterebilmesidir. Anjiogramlar Anatomi Bilim Dalı'nın eğitim amaçlı röntgen filmleri arşivine alınarak, II. sınıf öğrencilerinin beyin anatomisi ile ilgili çalışmalarına dahil edilmiştir. Beyin maketleri ile desteklenen bu öğretim yöntemi öğrencilerin anatomi'ye olan ilgilerini artırmıştır.



Şekil 4. 19 yaşında (Ü.G.) bir kadavrada duramater kaldırılmış, baryumla dolu serebral damarlar görülmektedir.

Sonuç olarak bir öğretim yöntemi olarak kadavralarda serebral anjiografi'nin uygulanabilirliği görülmüş ve anatomi eğitimine başarılı katkısı olacağı kanaatine varılmıştır.



Şekil 5. Clinical Neuroanatomy-SNELL'den alınmış bir anjiogram (Şematik resim).

KAYNAKLAR

1. Anson, B.J., McVay, C.B.: *Surgical Anatomy. Sixth edition.* W.B. Saunders Company, Philadelphia, London, Tokyo, 1984.
2. Basmajian, J.V.: *Grant's Method of Anatomy, 9 th ed.* Williams and Wilkins Company, Baltimore, 1975.
3. Chusid, J.G.: *Correlative Neuroanatomy and Functional Neurology, 18 th edition,* Lange Medical Publications, Los Altos, California, 1982.
4. *Gray's Anatomy: Williams and Warwick, Thirty sixth edition,* Churchill Livingstone, Edinburgh London, New York, 1980.

5. Meschan, L.: *An Atlas of Anatomy basic to Radiology*, Saunders, Philadelphia, London, Toronto, 1975.
6. Moore, K.L.: *Clinically oriented anatomy*. Williams and Wilkins, Baltimore, 1980.
7. Pansky, B.: *Review of Neuroscience*, Macmillan Publishing co., Inc. NewYork, Collier Macmillan Canada, Ltd. Toronto, 1980.
8. Snell, R.S.: *Clinical Anatomy for Medical Students*. Little Brown and Company, Boston, 1986.
9. Snell, R.S.: *An Atlas of Normal Radiographic anatomy*, Little, Brown and Company, Boston, Toronto, 1976.
10. Snell, R.S.: *Clinical Neuroanatomy for Medical Students, Second Edition*, Little, Brown and Company, Boston, Toronto, 1987.
11. Sobotta: *İnsan Anatomisi Atlası*, Türkçesini Hazırlayan: Prof. Dr. Kaplan Arıncı, Urban and Schwarzenberg, München, Wien, Baltimore, 1985.