

FDG-PET'in Kolorektal Kanserli Olgularda Preoperatif Hasta Yönetimine Etkisi

The Impact of FDG-PET for the Preoperative Management of Patients with Colorectal Cancer

Zafer Kılbaş¹, Taner Yiğit¹, Seyfettin Ilgan², Nuri Arslan², Öner Menteş¹, Köksal Öner¹, Orhan Kozak¹, Turgut Tufan¹

¹Gülhane Askeri Tıp Akademisi, Genel Cerrahi Anabilim Dalı, Ankara, Türkiye

²Gülhane Askeri Tıp Akademisi, Nükleer Tıp Anabilim Dalı, Ankara, Türkiye

ÖZET

Amaç: Tüm vücut fluorodeoksiglukoz pozitron emisyon tomografi (FDG-PET) görüntülemenin rekürren kolorektal kanser (KRK) tanısındaki ve kanser tedavisine yanıtın takibindeki rolü kanıtlanmıştır. Fakat KRK'in FDG-PET ile preoperatif değerlendirilmesinin tedavi seçimine katkısı ile ilgili az sayıda çalışma mevcuttur. Bu çalışmada FDG-PET'in KRK'li hastalarda, preoperatif dönemde, hasta yönetimine katkısını araştırdık.

Gereç ve Yöntemler: Bu prospektif çalışmaya, histopatolojik veya yüksek klinik şüphe ile KRK tanısı almış, 26 ardışık hasta (16 erkek, 10 kadın) dahil edildi. Tüm hastalar bilgisayarlı tomografi (BT) ve FDG-PET ile değerlendirildi. Histopatolojik veya klinik takip bulguları esas alınarak FDG-PET sonuçları BT sonuçları ile karşılaştırıldı.

Bulgular: FDG-PET primer kanseri saptamada %96 duyarlılığı ve %100 pozitif öngörü değerine sahipken BT'de bu değerler sırasıyla %68 ve %95 idi. FDG-PET ilave metastatik hastalığı saptamada %89 duyarlılık ile BT'ye (%33) üstünlük göstermekteydi. FDG-PET 8 hastanın tedavi seçiminde değişikliğe neden olarak olumlu katkı yaptı, bunlardan 3'ünde gereksiz cerrahiden kaçınılmış oldu.

Sonuç: FDG-PET'in KRK'in tanısında ve evrelemede yüksek duyarlılık gösterdiği sonucuna varılmıştır. BT ile birlikte kullanımı küratif amaçlı cerrahi işlem planlanan hastaların daha doğru şekilde seçilmelerine olanak sağlar.

Anahtar Sözcükler: Kolorektal kanser, FDG-PET, hasta yönetimi

Geliş tarihi: 25.05.2009

Kabul tarihi: 06.11.2009

ABSTRACT

Objective: Whole-body fluorodeoxyglucose-positron emission tomography (FDG-PET) has proved effective in the diagnosis of recurrent colorectal cancer (CRC) and in the monitoring of cancer therapy. However there have been limited studies considering the effect of FDG-PET in the initial evaluation of CRC. We analysed how FDG-PET affects the management of patients with CRC preoperatively.

Material and Methods: A prospective study of 26 consecutive patients with known or suspected CRC was undertaken. The patients were evaluated by computed tomography (CT) and FDG-PET. FDG-PET results were compared with those of CT and correlated with histopathologic findings or with clinical course.

Results: FDG-PET had a sensitivity of 96% and positive predictive value of 100% for the diagnosis of primary cancer, while CT had values of 68% and 95%, respectively. FDG-PET was superior to CT in detecting additional metastatic disease with a sensitivity of 89%, while CT had 33%. FDG-PET resulted in altered management for 8 patients of whom three avoided inappropriate surgery.

Conclusion: It is concluded that FDG-PET is highly sensitive for the diagnosis and staging of patients with CRC. Its use in conjunction with CT results in a more accurate selection of patients for surgical treatment with curative intent.

Key Words: Colorectal cancer, FDG-PET, patient management

Received: 25.05.2009

Accepted: 06.11.2009

Giriş

Kolorektal kanser (KRK) tüm dünyada yaygın ve ölümcül bir hastalıktır ve kansere bağlı ölüm nedenleri arasında 3. sırada gelmektedir (1). Cerrahi rezeksiyon tedavinin temelini oluşturur, ancak tedavinin başarısında tümörün tanı anındaki yayılımı oldukça belirleyicidir (2). Uygun tedavi seçeneğini belirlemeden önce hastalar lokorejyonel ve uzak metastaz açısından değerlendirilmelidir. Böylece küratif rezeksiyon, palyatif rezeksiyon, neoadjuvan tedavi veya kemo-radyoterapi seçeneklerinden en uygun olanı preoperatif dönemde belirlenebilir (3). Konvansiyonel görüntüleme yöntemlerinden bilgisayarlı tomografi (BT)

evreleme amaçlı yaygın olarak kullanılmasına rağmen, özellikle primer tümörün yayılımını saptamada beklenen etkinliğe sahip değildir (4-6). 2-Fluoro 2-Deoksi D-Glukoz Pozitron Emisyon Tomografi (FDG-PET) ise radyolojik görüntüleme yöntemlerinden farklı olarak fonksiyonel bir görüntülemedir ve tümörün oluşum aşamasında hücresel düzeydeki değişiklikler, artmış glukoz kullanımı nedeniyle, FDG-PET ile fark edilebilir. FDG-PET'in rekürrent veya metastatik kolorektal kanserli olgularda ve tedaviye yanıtın takibinde etkinliği birçok çalışmada gösterilmiştir (7-11). Ancak FDG-PET'in KRK'li olgularda preoperatif dönemde kullanımı ile ilgili sınırlı sayıda çalışma mevcuttur.

Digestive Disease Week and the 108th Annual Meeting of the AGA Institute, May 19-24, 2007, Washington, DC'de poster bildirisi olarak sunulmuştur.

Address for Correspondence: Zafer Kılbaş, Gülhane Askeri Tıp Akademisi, Genel Cerrahi Anabilim Dalı, Ankara, Türkiye
Phone: +90 312 304 51 12 E-mail: zkilbas@yahoo.com

Bu prospektif çalışmada, KRK'li hastaların FDG-PET ile preoperatif dönemde değerlendirilmesinin evrelemeye ve hasta yönetimine katkısı araştırılmıştır.

Hastalar ve Yöntemler

Bu prospektif çalışmaya Haziran 2004- Nisan 2006 tarihleri arasında 26 ardışık hasta dahil edildi. Hastaların 16'sı erkek, 10'u kadını ve yaş ortalaması 62 (21-79) idi. KRK tanısı 22 hastada kolonoskopik biyopsiyle, 4 hastada ise yüksek klinik ve radyolojik şüphe ile konuldu. Histopatolojik tanı almamış dört hasta (üçü pasaj sorunu, biri karsinoembriyonik antijen yüksekliği nedeniyle) nüks KRK öntanısıyla çalışmaya alındı. Tüm hastalardan aydınlatılmış onam formu alındı. Yakın zamanda geçirilmiş cerrahi, gebelik, laktasyon, başka bir tümör tanısı varlığı ve regüle edilemeyen diabetes mellitus çalışmadan hariç tutulma kriterleri olarak kabul edildi. Hastalar preoperatif dönemde konvansiyonel görüntüleme yöntemleri (kolonoskopi, abdominopelvik BT, akciğer grafisi, gereğinde thoraks BT) ile evrelendirildikten sonra ilave olarak tüm hastalara FDG-PET görüntüleme gerçekleştirildi. Thoraks BT tüm hastalara uygulanmadı, sadece klinik ve radyolojik olarak uzak metastaz şüphesi yüksek olgulara uygulandı.

Akciğer grafisi: Tüm hastalar olası akciğer metastazlarının araştırılması ve preoperatif solunum fonksiyonunun tespiti için akciğer grafisi (posterior/anterior) ile değerlendirildi.

Abdominopelvik BT: Tüm hastalara 1000 ml su içine 100 ml kontrast madde (Ürografin) konularak hazırlanmış solüsyon yaklaşık 1 saat içinde oral yoldan verildi. İntravenöz yoldan 100 ml kontrast madde (Omnipaque 350) infüzyonunu takiben multislice BT (Philips Medical Systems MX 8000 IDT) cihazı ile 5 mm'lik kesitler halinde görüntüler elde edildi. Üstte diafragma ve akciğer bazalı, altta pelvis tabanını içerecek şekilde tüm abdomen ve pelvis görüntü alanına dahil edildi. Görüntüler farklı radyoloji uzmanlarınca raporlandı. BT görüntüleri özellikle primer tümör, karaciğer metastazı, lenf nodu tutulumu ve ekstrahepatik metastaz açısından değerlendirildi. Kolon ve rektumda primer tümör açısından "duvar kalınlaşması, kitle görüntüsü" anlamlı kabul edildi. Benzer şekilde 1 cm'den büyük lenf nodları patolojik olarak tanımlandı.

FDG-PET: Tüm hastaların 6 saatlik açlığı takiben işlem öncesi kan şekeri ölçüldü. Kan glukoz seviyesi 150 mg/dl'nin altında olan hastalara 300-400 MBq F-18 FDG intravenöz yoldan enjekte edildi. 45 dakika sonra, supin pozisyonda iken, kafa tabanından femur proksimaline kadar olan bölgenin görüntüleri PET tarayıcı (ECAT EXACT 47, Siemens CTI) ile elde edildi. Üriner sistemde aktiviteyi azaltmak için intravenöz hidrasyon sağlandı. Tüm FDG-PET görüntüleri radyolojik sonuçlardan habersiz deneyimli iki nükleer tıp uzmanı tarafından birlikte değerlendirildi. Her iki uzman tarafından da fizyolojik olmadığı kabul edilen metabolik odakların maksimum standart uptake değerleri (SUVmax) hesaplandı. SUVmax değeri 2,5 ve üzeri olan metabolik aktivite alanları malignite yönünden pozitif olarak kabul edildi. Çalışmamızın yapıldığı dönem için FDG-PET görüntülemenin hasta başına maliyeti yaklaşık 600 Amerikan doları olarak öngörüldü.

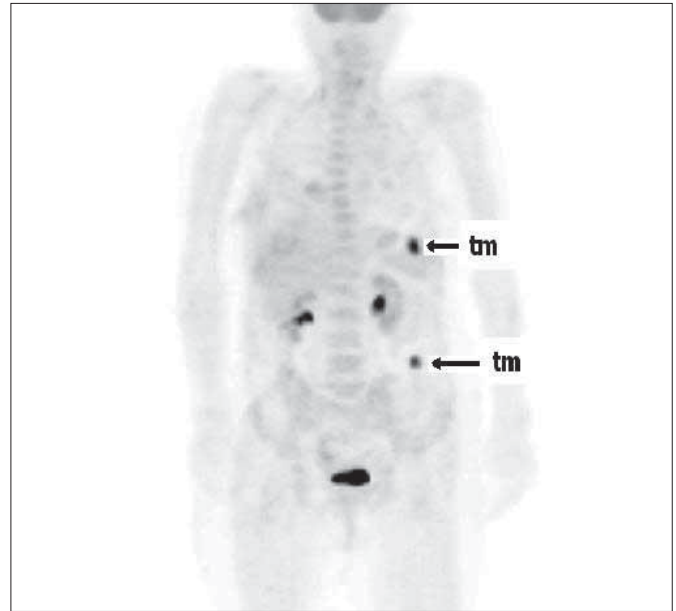Konvansiyonel yöntemler ve FDG-PET ile ayrı ayrı evreleme yapıldı. Sonuçlar ameliyata alınan hastalarda intraoperatif

ve histopatolojik bulgular; opere edilmeyen hastalarda klinik ve radyolojik takip bulguları ile kıyaslandı. Hastalar ortalama 11 ay (6-24) takip edildi.

İstatistiksel analiz: Primer tümör, karaciğer metastazı, lenf nodu tutulumu ve ekstrahepatik tutulumlar açısından BT ve FDG-PET; duyarlılık, pozitif öngörü değer baz alınarak kıyaslandı. Sonuçların değerlendirilmesinde χ^2 ve Fisher Exact χ^2 testleri uygulandı. p değerinin 0.05'den küçük olması istatistiksel olarak anlamlı kabul edildi.

Bulgular

Çalışmaya dahil edilen 26 hastada toplam 28 adet primer tümör odağı mevcuttu (iki hastada senkron tümör). FDG-PET ile 28 primer tümör odağının 27'si saptandı. SUVmax: 7.7 (3, 8-17, 6), duyarlılık: %96.4, pozitif öngörü değer (PÖD): %100 olarak hesaplandı. BT ise 28 primer tümör odağının 19'unu saptadı (duyarlılık: %67.8, PÖD: %95). FDG-PET primer tümörleri saptama bakımından BT'den etkili bulunmuştur (p=0,006). FDG-PET ile saptanamayan tümörün histolojisi "müsinöz adenokarsinom" olarak raporlandı. FDG-PET görüntülemeyle iki hastada, BT ve kolonoskopi ile saptanamayan, senkron tümör tespit edildi. Bu hastaların her ikisinde de BT ile sadece sigmoid kolonda tümör odağı tespit edilirken FDG-PET ile birinci hastada; sigmoid kolondaki tümöre ilave olarak splenik fleksurada senkron tümör saptanmıştır (Şekil 1). Her iki hastada, sigmoid kolonda lümeni tama yakın tıkayan primer tümör nedeniyle, kolonoskop ile proksimale geçiş imkanı olmadığından senkron tümör tanısı FDG-PET öncesi konulmamıştı. Senkron tümör tanısı intraoperatif gözlem ve histopatolojik sonuçlar ile de doğrulandı. Tümörlerin yerleşim yerleri ve yüzdeleri Tablo 1'de gösterilmiştir.



Şekil 1. 63 yaşında kadın hasta. Konvansiyonel yöntemler ile sadece sigmoid kolonda tümör tespit edilmişken, FDG-PET ile sigmoiddeki tümöre ilave splenik fleksurada senkron tümör saptanmıştır (tm: tümör)

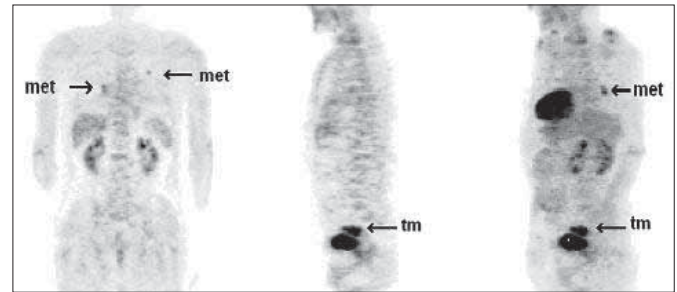
Çalışmamıza dahil edilen 26 hastanın beşinde toplam dokuz adet metastatik karaciğer lezyonu mevcuttu. Bulgular ameliyat edilen hastalarda intraoperatif ultrasonografi ve biyopsi ile, ameliyat edilmeyenlerde ise radyolojik takip ile doğrulandı. FDG-PET dört hastada yedi, BT üç hastada altı karaciğer metastazı saptadı. Karaciğer metastazını saptama duyarlılığı açısından (hasta sayısı esas alındığına %80'e karşılık %60, lezyon sayısı esas alındığında %78'e karşılık %67) iki yöntem arasında anlamlı fark saptanmadı (p=0.520).

FDG-PET lenf nodu tutulumu pozitif 11 hastanın üçünü saptarken, BT beş hastada lenf nodu tutulumunu saptadı. Lenf nodu tutulumunu saptama duyarlılığı açısından FDG-PET ve BT kıyaslandığında (%27'e karşılık %45) aralarında istatistiksel anlamlı fark saptanmadı (p=0.193).

Hastalar ekstrahepatik uzak metastaz açısından intraoperatif bulgular ve radyolojik takip bulguları ile değerlendirildi. 6 hastada 18 adet ekstrahepatik metastatik lezyon saptandı. Metastaz odakları ve metastatik lezyon sayıları şu şekildeydi: akciğer (9 adet), periton (2 adet), dalak, mediasten, lenf nodları (aortokaval, paravertebral, paraaortik, paratrakeal, sağ hileler, infrahiler). BT ile üç hastada altı adet metastatik lezyon, FDG-PET ile beş hastada 16 adet metastatik lezyon saptandı (Tablo 2). FDG-PET ile BT ekstrahepatik uzak metastazı saptama duyarlılığı açısından kıyaslandığında (%89'a karşılık %33) FDG-PET olgu ve lezyon sayısı bakımından üstünlük göstermekteydi (p=0.001). FDG-PET görüntülemeyle üç hastada akciğer, bir hastada da dalak ve mediastende öngörülemez uzak metastaz saptandı (Şekil 2). FDG-PET ile metabolik aktivite tutulumu göstermeyen ekstrahepatik uzak metastazların tamamı lenf nodlarıydı (çölyak, paraaortik, hepatoduodenal lenf nodları).

FDG PET ile preoperatif dönemde değerlendirme sonucu toplam 8 hastanın (%30) tedavi seçeneğinde değişikliğe gidildi (Tablo 3). Üç hastada FDG-PET ile değerlendirme sonucunda konvansiyonel yöntemlerle öngörülemez ekstrahepatik

uzak metastazlar (akciğer ve mediasten) saptanmış ve olgular unrezektabl olarak kabul edilerek cerrahi rezeksiyondan vazgeçilmiş ve kemoradyoterapiye yönlendirilmiştir. İki hastada FDG-PET ile konvansiyonel görüntüleme yöntemleriyle tespit edilemeyen senkron tümör saptanması nedeniyle planlanan cerrahi prosedür değiştirilmiştir ve cerrahi rezeksiyon genişletilmiştir. Bir hastada ise konvansiyonel görüntüleme yöntemleri ile splenik fleksurada tıkaçıcı tümör, karaciğerde tek metastatik lezyon saptanmıştı ve hastaya küratif rezeksiyon, karaciğerdeki metastaz için de hepatektomi planlanmaktaydı. Ancak FDG-PET ile yapılan preoperatif değerlendirme sonucunda konvansiyonel yöntemlerle öngörülemez uzak metastazlar (akciğer, mediasten, lenf nodları, dalak) saptanması üzerine hastaya sadece pasaj amaçlı palyatif rezeksiyon uygulanmıştır. FDG-PET iki hastada KRK tanısının konulmasına ve cerrahi tedavi planlanmasına katkıda bulunmuştur. İki yıl önce çıkan kolon tümörü nedeniyle sağ hemikolektomi uygulanan hastada son dönemde tekrarlayan subileus atakları gelişmiş ancak konvansiyonel yöntemlerle nükse ait herhangi bir bulgu saptanmamıştı. FDG-PET ile değerlendirme sonucunda ter-



Şekil 2. 70 yaşında, erkek hasta. BT ile uzak metastaz tespit edilmedi. FDG-PET ile akciğerde iki ayrı odakta metastatik lezyon saptanmıştır (met: metastaz, tm: primer tümör)

Tablo 1. KRK yerleşim yerleri ve yüzdeleri

Primer tümörün yeri	Hasta sayısı	Yüzde
Çekum ve çıkan kolon	7	27
Transvers ve inen kolon	4	15
Sigmoid kolon	4	15
Rektum	10	39
Terminal ileum	1	4

Tablo 3. FDG-PET'in tedavi seçeneğinin değiştirilmesine etkisi

Tedavi seçeneğinde değişiklik	Hasta sayısı	Yüzde
Laparatomiden vazgeçme (Kemoradyoterapi)	3	11
Cerrahi rezeksiyonun genişletilmesi	2	8
Palyatif cerrahi	1	3
KRK tanısı konulması	2	8
Toplam	8	30

Tablo 2. Ekstrahepatik uzak metastazların saptanmasında FDG-PET ve BT

	İntraoperatif bulgu ve/veya klinik takip		BT		FDG-PET	
	Hasta	Lezyon	Hasta	Lezyon	Hasta	Lezyon
Ekstrahepatik metastaz (toplam)	6	18	3	6	5	16
Akciğer	5	9	1	2	5	9
Periton	2	2	-	-	2	2
Lenf nodu	3	6	2	4	2	2
Dalak	1	1	-	-	1	1

minal ileum seviyesinde metabolik aktivite artışı saptandı ve hasta bu bulguyla ameliyat edildi. Terminal ileum seviyesinde lümeni kısmen daraltan tümöral doku saptandı, kÜRatif rezeksiyon sonucunda histopatolojik inceleme "kolon adenokarsinoma infiltrasyonu" olarak raporlandı. İki yıl önce kolon kanseri nedeniyle anterior rezeksiyon uygulanan ve takip edilen ikinci hastada ise CEA yüksekliği (23, 95) tespit edilmiş ancak gerek kolonoskopi gerek BT ile tümör nüksüne rastlanmamıştı. FDG-PET ile değerlendirme sonucunda çıkan kolona uyan lokalizasyonda metabolik aktivite artışı (SUVmax: 6,7) saptanan hasta ameliyata alındığında çıkan kolon mezosunda, perikolik alanda 2x2 cm boyutlarında tümöral kitle saptandı. Hastaya kÜRatif rezeksiyon uygulandı ve histopatolojik inceleme sonucu "adenokarsinoma infiltrasyonu" olarak raporlandı.

Tartışma

KRK'de preoperatif evrelemenin doğruluğu tedaviye yön vermesi bakımından oldukça önemlidir. Bu yüzden görüntüleme yöntemlerinin hastalığın lokalizasyonunu, sınırlarını, lokal ve uzak yayılımını tam olarak değerlendirmesi beklenir. Zira KRK'li hastalar tanı anında %20 uzak metastazla başvurduğu için bu hastaların uzak metastaz açısından tüm vücudu kapsayan bir değerlendirmeye tabi tutulmaları gerekmektedir. Ancak halihazırda anatomik görüntüleme sağlayan yöntemler içinde bu beklentilerin tamamına yanıt verebilecek bir görüntüleme şekli mevcut değildir. FDG-PET tek seansta tüm vücut görüntülemeye olanak sağlar. Malign hücrelerde anaerobik glikoliz nedeniyle glukoz tüketiminde artış mevcuttur. Bu artış radyoaktif maddelerle işaretlenmiş glukozla görüntüleme yöntemlerine aktarılabilir. Özellikle nüks açısından takip edilen KRK'li olgular tümör büyüklüğü konvansiyonel görüntüleme yöntemleri ile saptanabilecek boyutlara ulaşmadan, FDG-PET ile saptanabilir ve hastanın kÜRatif rezeksiyon şansı artmış olur.

Çalışmamızda FDG-PET kolon tümörlerini saptamada BT ile kıyaslandığından yüksek duyarlılık göstermiştir (%96'ya karşılık %68). Benzer şekilde Abdel-Nabi ve arkadaşlarının 48 olguluk çalışmasında FDG-PET tüm primer tümörleri saptamış ve BT ile kıyaslandığında %100'e karşılık %37 duyarlılık göstermiştir (12). Lenf nodu tutulumunu saptamada ise oldukça düşük duyarlılık ve özgüllük göstermiştir (%29 duyarlılık ve %96 özgüllük). Huebner ve arkadaşları 11 çalışmanın metaanalizi şeklinde gerçekleştirdikleri makalelerinde, tüm vücutta KRK kanser rekürrensini FDG-PET'in %97 duyarlılık ve %76 özgüllükle saptadığını belirtmişlerdir (13). Karaciğer metastazını saptama duyarlılığı açısından hasta sayısı ve lezyon sayısı esas alındığında (sırasıyla %80'e karşılık %60 ve %78'e karşılık %67) iki yöntem arasında anlamlı fark saptanmadı (p=0.520). FDG-PET ile saptanamayan metastatik lezyonun çapları sırası ise 7 ve 3 mm idi ve bu lezyonlar BT ile de saptanmadı. Hepatik lezyonların saptanmasında FDG-PET'in duyarlılığı lezyon boyutu ile ilişkili olup 1 cm altındaki lezyonlarda duyarlılık belirgin azalmaktadır (14). Ogunbiyi ve arkadaşlarının çalışmalarında karaciğer metastazlarının saptanmasında FDG-PET duyarlılık ve özgüllük (%95 ve %100) bakımından BT ile (%74 ve %85) kıyaslandığında üstünlük göstermekteydi (15). Çalışmamızda FDG-PET'in karaciğer metastazlarını saptama duyarlılığı göreceli olarak düşük bulunmuştur. Buna sebep olarak çalışma

grubumuzda karaciğer metastazlı hasta sayısının az olması ve metastatik lezyonların boyutunun küçük olması gösterilebilir.

Lenf nodu tutulumunun değerlendirilmesi KRK'de hastalığın prognozunu etkileyen faktörlerden biri olması nedeniyle önemlidir. Zira lenf nodu pozitif olan hastalarda nüksün daha sık ve erken dönemde olduğu bilinmektedir. Ayrıca özellikle rektum kanserlerinde preoperatif dönemde perirektal lenf nodu tutulumunun saptanması, neoadjuvan radyoterapi endikasyonunu doğurur. FDG-PET'in lenf nodu metastazını saptamada duyarlılığının düşük olduğu ve BT'ye benzer olduğu bilinmektedir. Özellikle 1 cm'den küçük lenf nodlarının tutulumunu saptamada duyarlılığı FDG-PET'in rezolüsyon sınırlamaları nedeniyle düşüktür. Abdel-Nabi ve arkadaşlarının yapmış oldukları çalışmada FDG-PET ve BT'nin lenf nodu tutulumunu saptamadaki duyarlılıkları eşit (%29) bulunmuştur (12).

KRK'in tedavi seçeneğinin belirlenmesinde uzak metastaz varlığı en önemli faktörlerden biridir. KRK'li olgular tanı anında %10-25 oranında uzak metastaza sahiptir ve uzak metastazlı olguların ancak %25'i kÜRatif rezeksiyona uygun bulunmaktadır (16). Benzer şekilde lokal rekürrens nedeniyle ameliyat planlanan olguların sadece %15-20'i kÜRatif rezeksiyon için uygun bulunmaktadır ve cerrahi rezeksiyon bu olguların %35'inde sağkalıma olumlu katkı yapmaktadır (17). Günümüzde kÜRatif rezeksiyona aday hastaların tespit edilmesi temel hedeftir. Tedavi edilen karaciğer metastazlı olgularda 5 yıllık sağkalım %40 iken, tedavi edilmeyenlerde 5 yıllık sağkalım mümkün görülmemektedir (18). Doğru hasta seçimi cerrahi sonrası başarıyı arttıracığı gibi kÜRatif rezeksiyon şansı olmayan hastaların gereksiz cerrahi strese maruz kalmasını engellemiş olur. Çünkü preoperatif yöntemlerle hastalığın yaygın uzak metastazlarla seyrettiği gösterilirse radikal rezeksiyonun getireceği mortalite ve morbiditeden sakınılmış olur. Tümör obstrüksiyon veya kanama yapmamışsa cerrahi tedaviden tamamıyla vazgeçilebilir. Görüntüleme yöntemlerindeki gelişmelere rağmen kÜRatif rezeksiyon amacıyla operasyona alınan hastaların %10-20 kadarında intraoperatif dönemde unrezektabl tümörle karşılaşabilmektedir (19). Tüm vücudu metastaz bakımından konvansiyonel yöntemlerle değerlendirebilmek için birçok testin (kolonoskopi, tüm batin BT, toraks BT, endoskopik ultrasonografi, kemik sintigrafisi) bir arada yapılması gerekmektedir. FDG-PET görüntülemesinde ise ilave radyasyon dozu vermeden tek bir seansta tüm vücudun taranması sağlanabilmektedir.

Çalışmamızda FDG-PET'in konvansiyonel yöntemlere üstünlük gösterdiği en önemli alanlardan biri de ekstrahepatik uzak metastazları saptama etkinliği idi. Sadece FDG-PET ile saptanan ekstrahepatik metastazların çoğu akciğer yerleşimlidir. Buna sebep olarak tüm hastalara rutin thoraks BT yapılmaması nedeniyle olası akciğer metastazlarından haberdar olunmaması gösterilebilir. Akciğer dışında ise dalak, periton, mediasten FDG-PET'in BT ile öngörülemeden metastatik lezyonları saptadığı yerlerdir. Benzer şekilde Flamen ve arkadaşlarının çalışmasında FDG-PET konvansiyonel yöntemlerle öngörülemeden 14 hastada metastaz saptamıştır. Ekstrahepatik metastazların 5'i akciğerde, 1'i aksiller lenf nodunda, 1'i boyunda, 1'i kafa tabanında ve 6'sı abdominal lenf nodlarında idi (20). Delbeke ve arkadaşlarının çalışmasında da FDG-PET 34 ekstrahepatik metastazın tamamını %100 duyarlılıkla saptamıştır (21).

FDG-PET'in fonksiyonel bir görüntüleme olması ve tespit edilen patolojik lezyonların BT görüntüleri ile korele edilme zorunluluğu çalışmamızın kısıtlayıcı noktalarından biridir. Çünkü FDG-PET tümörün barsak duvarındaki invazyon derinliği hakkında kesin bilgi veremez. Benzer şekilde KRK'de lenf nodları primer tümöre yakın yerleşme eğiliminde olduklarından FDG-PET küçük çaplı lenf nodlarını saptamada beklenen başarıyı göstermemektedir. Bu yüzden FDG-PET'in preoperatif evreleme amaçlı kullanımı sorgulanmaktadır. Yeni jenerasyon PET görüntüleme sistemlerinin tümü PET/BT hibrid cihazlardan oluştuğundan PET ile BT'yi etkinlik olarak karşılaştıran çalışmalar da azalmaktadır. Metabolik görüntülemenin detaylı anatomik bilgi sağlayan bir yöntem ile birlikte kullanılması ve bu görüntülerin birlikte değerlendirilmesi her iki yöntemin de bilinen dezavantajlarını azaltmaktadır. Doğal olarak hemen tüm malignite tiplerinde evrelemede PET/BT'nin kullanımı tek başına PET veya BT kullanımından üstün olarak bildirilmektedir. PET/BT kullanılarak yapılacak çalışmaların barsak duvar derinliği ve bölgesel lenf nodu tutulumu ile ilgili kısıtlamaları ortadan kaldırdığını düşünmekteyiz.

Sonuç olarak, FDG-PET tüm vücut görüntülemeye imkan sağlaması nedeniyle beklenmeyen uzak metastazları yüksek duyarlılıkla saptayabilmektedir. Küratif rezeksiyon planlanan KRK'li olgularda, preoperatif dönemde, tedavi şeklinin seçilmesinde anlamlı katkılar yapmaktadır.

Çıkar Çatışması

Yazarlar herhangi bir çıkar çatışması bildirmemişlerdir.

Kaynaklar

1. Llamas-Elvira JM, Rodriguez-Fernandez A, Gutierrez-Sainz J, Gomez-Rio M, Bellon-Guaría M, Ramos-Font C, et al. Fluorine-18 fluorodeoxyglucose PET in the preoperative staging of colorectal cancer. *Eur J Nucl Med Mol Imaging* 2007;34:859-67. [CrossRef]
2. Heriot A, Kumar D. Rectal cancer recurrence: factors and mechanisms. *Colorectal Dis* 2000;2:126-36. [CrossRef]
3. Cohen AM. Preoperative evaluation of patients with primary colorectal cancer. *Cancer* 1992;70:1328-32. [CrossRef]
4. Grabbe E, Winkler R. Local recurrence after sphincter saving resection for rectal and rectosigmoid carcinoma. Value of various diagnostic methods. *Radiology* 1985;155:305-10.
5. Chen YM, Ott DJ, Wollfman NT, Gelfand DW, Karsteadt N, Bechtold RE. Recurrent colorectal carcinoma: evaluation with barium enema examination and CT. *Radiology* 1987;163:307-10.
6. Moertel CG, Fleming TR, Macdonald JS, Haller DG, Laurie JA, Tangen C. An evaluation of the carcinoembryonic antigen (CEA) test for monitoring patients with resected colon cancer. *JAMA* 1993;270:943-7. [CrossRef]
7. Meta J, Seltzer M, Schiepers C, Silverman DH, Ariannejad M, Gambhir SS, et al. Impact of 18F-FDG PET on managing patients

- with colorectal cancer: the referring physician's perspective. *J Nucl Med* 2001;42:586-90.
8. Kalff V, Hicks RJ, Ware RE, Hogg A, Binns D, McKenzie AF. The clinical impact of 18F-FDG PET in patients with suspected or confirmed recurrence of colorectal cancer: a prospective study. *J Nucl Med* 2002;43:492-9.
9. Fukunaga H, Sekimoto M, Ikeda M, Higuchi I, Yasui M, Seshimo I, et al. Fusion image of positron emission tomography and computed tomography for the diagnosis of local recurrence of rectal cancer. *Ann Surg Oncol* 2005;12:561-9. [CrossRef]
10. Selzner M, Hany TF, Wildbrett P, McCormack L, Kadry Z, Clavien PA. Does the novel PET/CT imaging modality impact on the treatment of patients with metastatic colorectal cancer of the liver? *Ann Surg* 2004;240:1027-34. [CrossRef]
11. Strasberg SM, Dehdashti F, Siegel BA, Drebin JA, Linehan D. Survival of patients evaluated by FDG-PET before hepatic resection for metastatic colorectal carcinoma: a prospective database study. *Ann Surg* 2001;233:293-9. [CrossRef]
12. Abdel-Nabi H, Doerr RJ, Lamonica DM, Cronin VR, Galantowicz PJ, Carbone GM, et al. Staging of primary colorectal carcinomas with Fluorine-18-fluorodeoxyglucose whole-body PET: correlation with histopathologic and CT findings. *Radiology* 1998;206:755-60.
13. Huebner RH, Park KC, Shepherd JE, Schwimmer J, Czernin J, Phelps ME, et al. A meta-analysis of the literature for whole-body FDG-PET detection of recurrent colorectal cancer. *J Nucl Med* 2000;41:1177-89.
14. Ruers TJ, Langenhoff BS, Neeleman N, Jarger GJ, Strijk S, Wobbes T, et al. Value of positron emission tomography with [F-18] fluorodeoxyglucose in patients with colorectal liver metastases: a prospective study. *J Clin Oncol* 2002;20:388-95. [CrossRef]
15. Ogunbiyi OA, Flanagan FL, Dehdashti F, Siegel BA, Trask DD, Birnbaum EH, et al. Detection of recurrent and metastatic colorectal cancer: comparison of positron emission tomography and computed tomography. *Ann Surg Oncol* 1997;4:613-20. [CrossRef]
16. Steele G Jr, Bleday R, Mayer RJ, Lindblad A, Petrelli N, Weaver D. A prospective evaluation of hepatic resection for colorectal carcinoma metastases to the liver: Gastrointestinal Tumor Study Group Protocol 6584. *J Clin Oncol* 1991;9:1105-12.
17. Jerusalem G, Beguin Y, Fassotte MF, Najjar F, Paulus P, Rigo P, et al. Whole-body positron emission tomography using 18-F-Fluorodeoxyglucose for post-treatment evaluation in Hodgkin's disease and non-Hodgkin's lymphoma has higher diagnostic and prognostic value than classical conventional tomography scan imaging. *Blood* 1999;94:429-33. [CrossRef]
18. Geoghegan JG, Scheele J. Treatment of colorectal liver metastases. *Br J Surg* 1999;86:158-69. [CrossRef]
19. Jamagin WR, Fong Y, Ky A, Schwartz LH, Paty PB, Cohen AM, et al. Liver resection for metastatic colorectal cancer: assessing the risk of occult irresectable disease. *J Am Coll Surg* 1999;188:33-42. [CrossRef]
20. Flamen P, Stroobants S, Van Cutsem E, Dupont P, Bormans G, De Vadder N, et al. Additional value of whole body positron emission tomography with fluorine-18-2-fluoro-2-deoxy-D-glucose in recurrent colorectal cancer. *J Clin Oncol* 1999;17:894-901.
21. Delbeke D, Vitola JW, Sandler MP, Arildsen RC, Powers TA, Wright JK Jr, et al. Staging recurrent metastatic colorectal carcinoma with PET. *J Nucl Med* 1997;38:1196-201.