

## **INTRASEREBRAL HEMATOMLAR (Retrospektif İnceleme)**

**Korkut ALKAN\*, Nusret DEMİRCAN\*, O. Niyazi AKIN\*, Murat KUTLAY\*\*  
Ahmet ÇOLAK\*\*, Orhan YAYLA\*\*, Şeref BARUT\*\*\***

### **ÖZET**

İntraserebral hematomlarda cerrahi endikasyonlar, hâlâ tartışmalı bir konudur. Olguların tam olarak değerlendirilememesi, aynı klinikte konservatif ve cerrahi tedavi görmüş olgulara ait yeterli ve karşılaştırmalı verilerin yokluğu, farklı kliniklere ait sonuçların uygun ve yeterli bir şekilde değerlendirilmemiş olmasından dolayı etkin bir sınıflandırma yapılamamıştır.

GATA Haydarpaşa Eğitim Hastanesi Nöroşirürji Kliniği'nde 1988-1991 yılları arasında tedavi görmüş 57 intraserebral hematom olgusu gözden geçirildi. Bunlardan 32'si opere edilmişti. Çalışmamızda, olguları, nörolojik bulguları, hematomların lokalizasyonları ve opere edilip edilmediklerine göre literatür bulgularından da yararlanarak değerlendirmeye aldık. İntraserebral hematomlarda cerrahi girişim için kriterlerimizi ortaya koymaya çalıştık.

Sonuç olarak, operasyon endikasyonlarımızı başlıca sekiz ana grup altında topladık. Ayrıca kontrendikasyonlarımızı belirledik. Operasyon kararının, hematomun lokalizasyonu, optimal interval süresi ve nörolojik bulgularına göre verilmesine karar verdik. Bununla beraber, konservatif olarak tedavi edilen olgularla, opere edilenler arasında belirgin bir fark saptayamadık.

**Anahtar Kelimeler:**

### **SUMMARY**

#### **INTRACEREBRAL HEMATOMAS-RETROSPECTIVE STUDY**

The indications for surgery in intracerebral hematomas are still controversial. Because of inadequate evaluation, lack of adequate and comparable data in conservative and surgical therapy from the same clinic, lack of adequate and proper evaluation of the results from different clinics, effective classification could not be done.

\* GATA Haydarpaşa Eğt. Hst. Nöroşirürji Kliniği Doç. Dr.

\*\* GATA Haydarpaşa Eğt. Hst. Nöroşirürji Kliniği Uz. Öğrencisi.

\*\*\* GATA Haydarpaşa Eğt. Hst. Nöroşirürji Kliniği Uzman Dr.

Between the years of 1988-1991 in neurosurgical clinic of GATA Haydarpaşa training hospital, 57 cases of treated intracerebral hematomas were re-viewed. Thirty-two of them had been operated. In our study, we assessed the cases according to be neurological findings, localization of the hematoma, treatment (operative or nonoperative) and researched the literatures. We tried to ascertain the criterias for surgical treatment in intracerebral hematomas.

Consequently, we subdivided our indications for surgery in eight groups. We also determined the contraindications for surgery. We thought that the decision for surgery must be determined according to the localization of hematoma, the period of optimal interval and neurological findings. However we could not find significant difference between the surgical and nonsurgical groups.

Key Words:

## GİRİŞ

İntraserebral hematomlarda, cerrahi endikasyonlar bugün hâlâ tartışılan bir konudur. Bunun nedenleri araştırıldığında, hastaların nörolojik ve radyolojik değerlendirmelerinin belli bir kriter içinde sınıflandırılmamasının önemli bir rol oynadığı gözlenmektedir. Literatür araştırmaları, her hastada hematomun nedeni, lokalizasyonu, nörolojik defisitleri, operasyona girinceye kadar geçen süre, yaşı ve genel durumu ile ayrı ayrı değerlendirilmesi gerektiğini göstermektedir (1).

İntraserebral hematomların nedeni olarak, hipertansiyon, travma, arteriovenöz malformasyon (AVM), beyin tümörleri, metastazlar, infarkt, antikoagulan tedavi, lösemi, trombositopeni, serebral arteritis, amiloid anjiopati gösterilebilir (2,3). Stres daima yardımcı bir faktör olabilir.

İntraserebral hematomların %80'den fazlası serebral hemisferlerde görülür. Diğerleri infratentorial olup, pons ve serebellumda yerleşirler. Hipertansiyon nedeniyle ortaya çıkanlar genellikle derin lokalizasyonlarda bulunurlar. Bazal nukleuslarda, kısmen putamen ve talamusta, daha az olarak da serebellum ve ponsta görülürler. Hipertansiyon ile ortak olmayan kanamalar, subkortikal beyaz cevherin süperfisyal kısmında lokalizedirler (4).

İntraserebral hematomlar, ciddi, potansiyel olarak letal seyredabilen olgulardır. Gelişen nöro-radyolojik tetkikler sayesinde, basit ve erken tanı koyabilme olasılığı dolayısıyla, tedavideki klasik görüşlerde bir takım

değişiklikler söz konusu olmuştur (5). Genelde tüm intraserebral hematoma yapılan cerrahi girişimlerde, bugüne kadar istenilen sonuçlara ulaşılamamış ve sonuçlar hâlâ tartışmaya açık kalmıştır. Retrospektif ve prospektif tüm çalışmalara rağmen, cerrahi endikasyon kararlarının tartışmalı olması nedeniyle, kliniğimizde son üç sene içinde tedavi edilmiş intraserebral hematoma olgularını değerlendirmeye alarak operasyon kriterlerimizi ortaya çıkarmaya çalıştık.

## MATERYAL VE METOD

GATA Haydarpaşa Eğitim Hastanesi Nöroşirürji Kliniği'nde 1988-1991 yılları arasında tedavi gören 32'si opere edilmiş 57 intraserebral hematoma olgusu retrospektif olarak tetkik edildi. Yapılan tetkikler sonucunda anevrizma ve AVM tanısı konmuş hematoma bu araştırmanın dışında tutuldu.

Hastaların klinik olarak sınıflandırılması aşağıdaki şekilde yapıldı:

Grade. 1/a- Asemptomatik

1/b- fokal nörolojik defisit (Hemiparezi, paraparezi, afazi, hipoestezi, görme alanı defektleri, kranial sinir lezyonları gibi).

Grade. 2/a- Şuur açık, başağrısı, ense sertliği (Ventriküler sisteme açılmış olgularda. Fokal nörolojik defisit yok.

Grade. 2/b- Şuur açık, fokal nörolojik defisit mevcut.

Grade. 3/a- Letarjik, disoryante.

3/b- Letarjik, disoryante, Fokal nörolojik defisit mevcut.

Grade. 4- Semikoma. Ağrılı uyaranlara cevap mevcut. IR+ / +

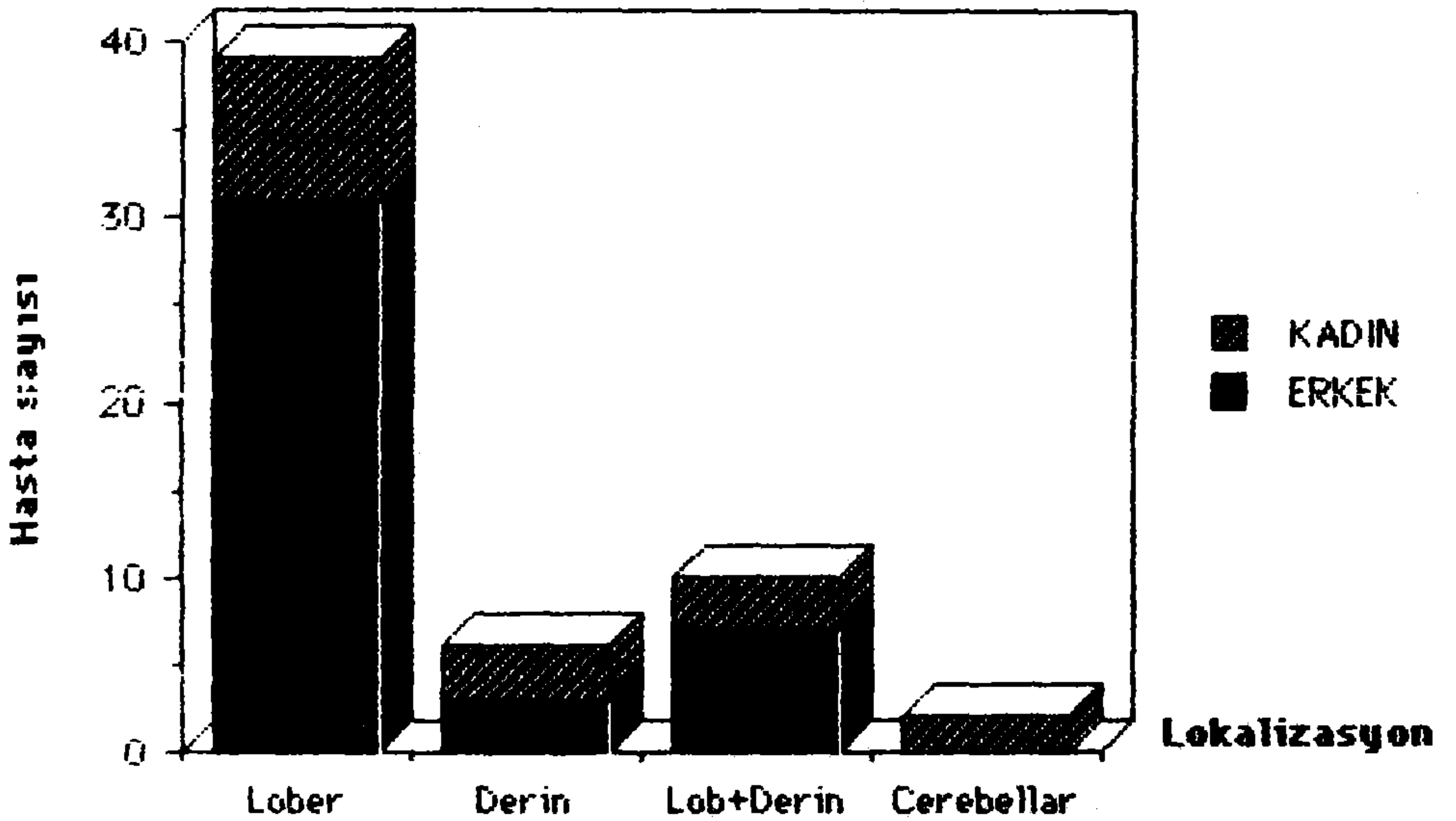
Grade. 5- Koma. Ekstansör cevap veya ağrılı uyaranlara cevap yok. IR- / -

Hematoma etiyolojileri Tablo I'de görüldüğü gibi, hipertansiyon, travma ve diğerleri olarak üç ana başlık altında toplandı.

Tablo I: Olguların etiyoloji ve yaşa göre dağılımı.

Yaş grubu	Ted.	Kadın	Erkek	Kadın	Erkek	Kadın	Erkek
21-40	Cerrahi	-	-	-	3	-	-
	Konservatif	-	-	1	3	-	1
41-60	Cerrahi	1	6	1	1	-	3
	Konservatif	2	2	-	2	-	-
61 ve ↑	Cerrahi	4	8	1	2	1	1
	Konservatif	3	4	2	6	-	-
	Toplam	30		21		6	

En genç hasta 21, en yaşlı hasta 92, ortalama yaş 56 idi. Şekil 1'de hematomaların lokalizasyonları görülmektedir. Araştırmamızın belirtilmesi gerekli olan bir özelliği de, kliniğimizde tedavi gören olguların çoğunun cerrahi yaklaşıma aday olması nedeniyle, lobar hematomların daha çok sayıda bulunmasıdır.



Şekil 1. Hematomların cins ve lokalizasyonlarına göre dağılımı.



## BULGULAR

Olgular incelendiğinde, 17 olgunun lobar yerleşimle olup, konservatif olarak tedavi edildiği, aynı yerleşimli 22 olgunun cerrahi olarak tedaviye alındığı, hem lobar, hem derin yerleşimli 10 olgunun 7'sinin opere edildiği, 6 olgunun ise derin yerleşimli olması nedeniyle ancak 2'sinin opere edildiği görülmektedir (Tablo II).

Tablo II: Olguların toplu özeti.

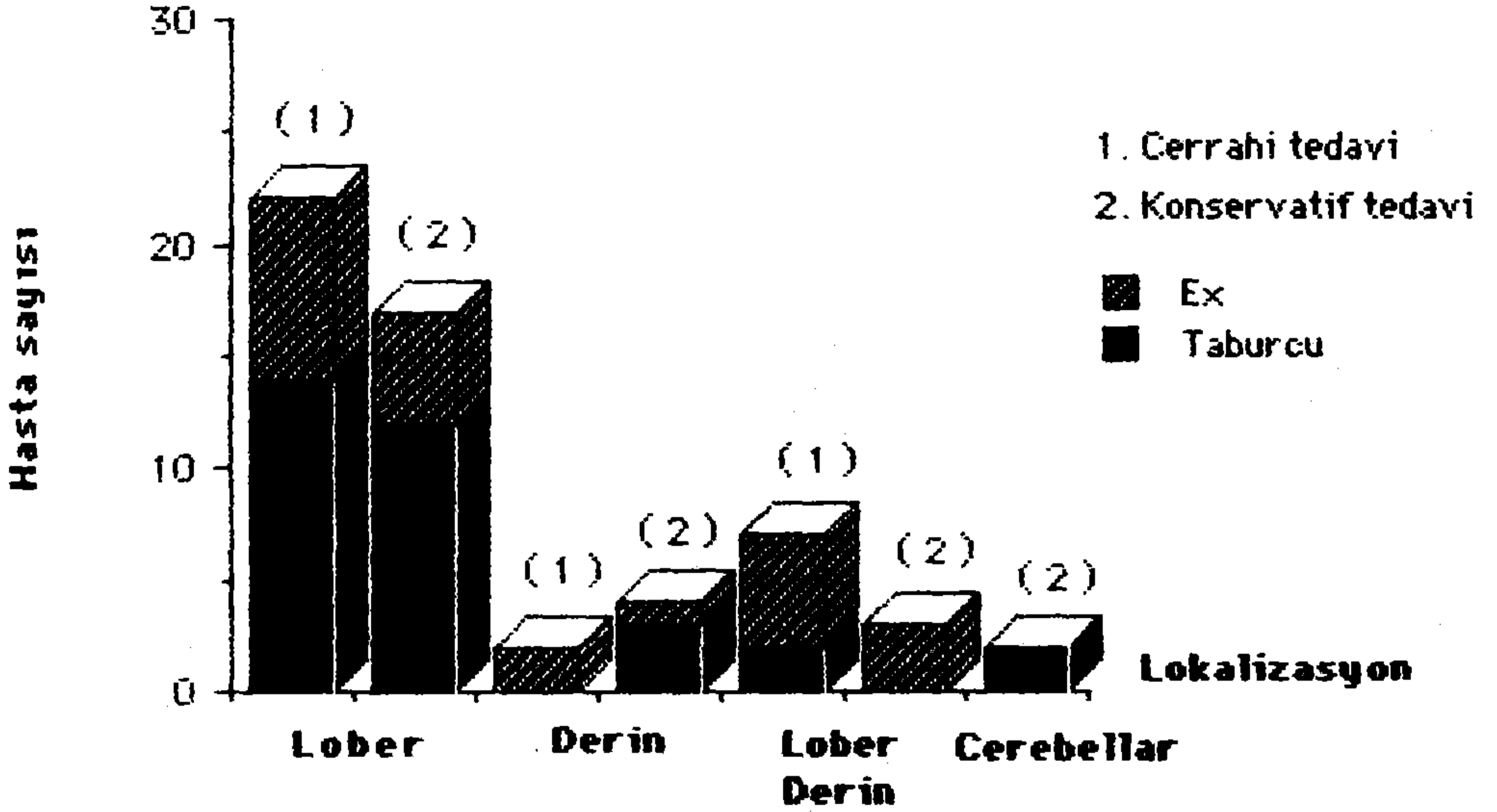
BBT BULGULARI								
Olgu	Yaş	Lokalizasyon	Hacimcm <sup>3</sup>	Etyoloji	Grade	Optimal	Tedavi	Sonuç
1	92E	Lobar	4x4x4	Travma	3 b	a(1-5gün)	Cerrahi	Ex(5.gün)
2	78E	Lobar	3x4x4	Hipertan.	3 b	a(1-5gün)	Cerrahi	Tab.(1a)
3	56K	Lobar	3x4x4	Travma	3 b	a(1-5gün)	Cerrahi	Tab.(1b)
4	49E	Lobar	3x4x4	Travma	4	a(1-5gün)	Cerrahi	Tab.(1b)
5	35E	Lobar	5x5x6	Travma	4	a(1-5gün)	Cerrahi	Ex.(5.gün)
6	69E	Lobar	5x9x5	Hipertan.	4	c(10-15gün)	Cerrahi	Ex(20.gün)
7	52E	Lobar	6x6x6	Hipertan.	3 b	b(5-10gün)	Cerrahi	Tab.(1b)
8	64K	Lobar	3x3x4	Diğer	4	a(1-5gün)	Cerrahi	Ex.(23.gün)
9	50E	Lobar	4x7x3	Hipertan.	3 b	c(10-15gün)	Cerrahi	Tab.(1b)
10	66E	Lobar	8x8x7	Hipertan.	3 b	a(1-5gün)	Cerrahi	Tab.(1 b)
11	71E	Lobar	3x3x3	Travma	5	a(1-5gün)	Cerrahi	Ex.(14.gün)
12	69E	Lobar	3x6x4	Hipertan.	3 b	b(5-10gün)	Cerrahi	Tab.(1b)
13	67E	Lobar	4x7x4	Hipertan.	4	a(1-5gün)	Cerrahi	Tab.(1 b)
14	60E	Lobar	3x5x3	Diğer	3 b	a(1-5gün)	Cerrahi	Tab.(2b)
15	59E	Lobar	3x5x4	Hipertan.	2 b	a(1-5gün)	Cerrahi	Tab.(1b)
16	60K	Lobar	3x4x4	Hipertan.	4	a(1-5gün)	Cerrahi	Tab.(1 b)
17	43K	Lobar	3x4x3	Diğer	4	b(5-10gün)	Cerrahi	Ex(3.gün)
18	23E	Lobar	6x6x6	Diğer	4	b(5-10gün)	Cerrahi	Tab.(1b)
19	59E	Lobar	4x5x4	Hipertan.	3 b	a(1-5gün)	Cerrahi	Tab.(1b)
20	28E	Lobar	4x6x4	Travma	5	a(1-5gün)	Cerrahi	Ex.(6.gün)
21	80K	Lobar	4x5x3	Travma	3 a	a(1-5gün)	Cerrahi	Tab.(1 a)
22	54E	Lobar	5x6x7	Hipertan.	4	a(1-5gün)	Cerrahi	Ex.(6.gün)
23	48E	Lobar	2x2x1	Travma	4	a(1-5gün)	Konservatif	Ex.(1.gün)
24	70E	Lobar	3x4x4	Hipertan.	3 b	(-)	Konservatif	Tab.(1b)
25	21E	Lobar	2x2x2	Travma	3 a	(-)	Konservatif	Tab.(1a)
26	72K	Lobar	1x2x2	Travma	3 a	(-)	Konservatif	Tab.(1 a)
27	77K	Lobar	3x2x2	Travma	2 a	(-)	Konservatif	Tab.(1a)
28	84E	Lobar	2x1x1	Travma	2 a	(-)	Konservatif	Tab.(1a)
29	23E	Lobar	1x1x2	Travma	5	(-)	Konservatif	Ex.(1.gün)
30	24E	Lobar	3x5x7	Diğer	2 a	(-)	Konservatif	Tab.(1 a)
31	24E	Lobar	2x1x1	Travma	4	(-)	Konservatif	Ex.(11.gün)
32	62E	Lobar	3x3x3	Travma	4	(-)	Konservatif	Ex.(11.gün)
33	79E	Lobar	3x2x3	Travma	3 b	(-)	Konservatif	Ex.(7.gün)
34	60K	Lobar	5x5x3	Hipertan.	3 b	(-)	Konservatif	Tab.(1 b)
35	62E	Lobar	3x5x3	Hipertan.	3 b	(-)	Konservatif	Tab.(1 b)
36	69E	Lobar	1x2x1	Travma	2 a	(-)	Konservatif	Tab.(1a)
37	49E	Lobar	2x2x1	Travma	3 b	(-)	Konservatif	Tb.(1a)
38	67E	Lobar	1x2x1	Travma	3 a	(-)	Konservatif	Tab.(1a)
39	72K	Lobar	4x5x4	Hipertan.	3 b	(-)	Konservatif	Tab.(1 a)
40	58E	Derin	3x4x4	Hipertan.	3 b	(-)	Konservatif	Tab.(1b)
41	63K	Derin	3x4x2	Hipertan.	4	(-)	Konservatif	Tab.(1 b)
42	57K	Derin	2x4x4	Hipertan.	3 b	(-)	Konservatif	Ex.(15.gün)
43	66E	Derin	2x1x2	Hipertan.	3 b	(-)	Konservatif	Tab.(1 b)
44	80K	Derin	7x4x2	Hipertan.	3 b	(-)	Cerrahi	(Ex.(8.gün)
45	64E	Derin	7x2x3	Hipertan.	3 b	a(1-5gün)	Cerrahi	Ex.(5.gün)
46	63K	Lobar+Derin	8x9x6	Diğer	2 b	a(1-5gün)	Cerrahi	Tab.(1b)
47	70K	Lobar+Derin	5x7x6	Hipertan.	4	a(1-5gün)	Cerrahi	Ex.(15.gün)
48	55E	Lobar+Derin	6x8x5	Hipertan.	3 b	a(1-5gün)	Cerrahi	Tab.(1b)
49	74E	Lobar+Derin	5x5x5	Hipertan.	4	a(1-5gün)	Cerrahi	Ex.(5.gün)
50	66K	Lobar+Derin	3x4x5	Hipertan.	4	b(5-10gün)	Cerrahi	Ex.(5.gün)
51	65E	Lobar+Derin	5x8x6	Hipertan.	4	b(5-10gün)	Cerrahi	Ex.(7.gün)
52	72K	Lobar+Derin	5x6x5	Hipertan.	4	a(1-5gün)	Cerrahi	Ex.(3.gün)
53	70E	Lobar+Derin	7x4x4	Hipertan.	4	a(1-5gün)	Konservatif	Ex.(7.gün)
54	65E	Lobar+Derin	4x6x4	Hipertan.	4	(-)	Konservatif	Ex.(6.gün)
55	90E	Lobar+Derin	7x7x10	Travma	5	(-)	Konservatif	Ex.(1.gün)
56	73K	Cerebellor	2x4x2	Hipertan.	4	(-)	Konservatif	Tab.(1 b)
57	75K	Cerebellor	2x1x2	Hipertan.	4	(-)	Konservatif	Tab.(1 b)

Optimal interval adı verilen, kanamanın başlangıcı ile operasyon arasındaki süreyi, olgularımızda üç grup altında belirledik.

1. İntervalin 5 güne kadar olduğu olgular.
2. 5-10 gün arasındaki olgular.
3. İntervalin 10 günden fazla olduğu olgular.

Opere edilen olgularda, optimal intervalin çoğunlukla kısa süreli olduğu görülmektedir (Tablo II).

Cerrahi ve konservatif olarak tedavi edilmiş olguların sonuçlarının karşılaştırılması Şekil 2'de görülmektedir. Lober lokalizasyonlu olguların, daha çok cerrahi olarak tedavi edildiği belirgindir.



Şekil 2. Cerrahi ve konservatif olarak tedavi edilen olguların sonuçları.

## TARTIŞMA VE SONUÇ

İntraserebral hematomlarda hastanın yaşının, hematomun lokalizasyonunun ve etiyolojisinin operasyonun prognoza etki edip etmediği henüz tartışma konusu olan bir konumdadır.

Çalışmamızın sonuçları, bizimde kesin bir değerlendirme yapamadığımızı ve hematomların cerrahi tedavisinde çok iyi planlama yapmamız gerektiğini ortaya koymuştur.

Olgularımızın yaş ortalaması yüksek olup, cerrahi olarak tedavi edilenleri belirli bir karakter içine sokmak mümkün olmamıştır. Literatürde yaşlı hastalarda mümkün olduğu kadar konservatif tedavinin denenmesinin yararları bildirilmiştir (6).

Bilgisayarlı tomografilerde elde edilen hematomun lokalizasyonu ve büyüklüğü, kanımızca operasyon kararı vermek için en uygun kriterdir. İntraserebral hematomların daha çok derin yerleşimli olanlarında tedavi sonuçları pek iyi değildir.

Serebral hematomu olan iki hastaya konservatif tedavi uygulamış olmamız ve elde ettiğimiz sonuçlar, literatürde çapı 3 cm.den büyük olsa bile, konservatif tedavinin daha iyi prognostik sonuçlar doğurduğunu bildiren yazarları doğrulamaktadır (7).

Hastalarımızın klinik durumlarının değerlendirilmesinde kullandığımız grade derecelerinin düşük ve optimal interval devresinin kısa olmasının, olgu sayımız az olsa bile, operasyon kararı verilebilmesi açısından değerli olduğu kanısına vardık. Literatürde erken, hatta ilk yedi saat içerisinde yapılan cerrahi girişim sonuçlarının daha tatminkâr olduğunu bildiren yazarlar bulunmaktadır (8).

Bu araştırma sonucunda elde ettiğimiz sonuçları iki grup altında topladık: Bunlar;

#### 1. Cerrahi girişim için endikasyonlarımız.

- a. Hastanın genel durumunun operasyon için müsait olması.
- b. Optimal intervalin kısa olması.
- c. Hematomun lokalizasyonunun ve büyüklüğünün cerrahi girişim için müsait olması.
- d. Klinik olarak tesbit edilen grade derecesinin yüksek olmaması.
- e. Konservatif tedavi sırasında gelişen KİBAS'a bağlı hastanın muayene bulgularında gerileme olması.
- f. Nörolojik defisitlerin progresyon göstermesi.
- g. Hastanın daha önce aynı bölgede kanama hikâyesinin olması.
- h. BBT'de belirgin shift olması.



## 2. Kontrendikasyon olarak kabul ettiğimiz bulgular

- a. Ağır koma
- b. Hiperazotemi.
- c. Müdahaleye rağmen düşürülemeyen yüksek kan şekeri ve tansiyon.
- d. Respiratuar ve kardiovasküler yetmezlik.

## KAYNAKLAR

1. Ducker T.B.: *Spontaneous intracerebral hemorrhage*. In: Wilkins RH, Rengachary SS, eds. *Neurosurgery*. New York. Mc Graw-Hill Book Company, pp 1510-1517, 1985.
2. Synder M., Renaudin J.: *Intracranial hemorrhage associated with anticoagulation therapy*. *Surg Neurol* 7: 31-34, 1977.
3. Pozzati E., Giuliani G., Gaist G., et al.: *Chronic expanding intracerebral hematoma*. *J Neurosurg* 65: 611-614, 1986.
4. Çastel J.P., Kissel P.: *Spontaneous intracerebral and infratentorial hemorrhage*. In: Youmans JR, ed. *Neurological Surgery*. 3 rd edit. Philadelphia. WB Saunders Company 1990 pp 1890-1917.
5. Auer M.L., Deisenberger W., Niederkorn K., et al.: *Endoscopic surgery versus medical treatment for spontaneous intracerebral hematoma: a randomized study*. *J Neurosurg* 70: 530-535, 1989.
6. Tedeschi G., Bemini P.F., Cerillo A.: *Indications for surgical treatment of intracerebral hemorrhage*. *J Neurosurg* 43: 590-595, 1975.
7. Kanno T., Sano H., Shinomiya Y., et al.: *Role of surgery in hypertensive intracerebral hematoma*. *Neurosurg* 61: 1091-1099, 1984.
8. Piepgras D.G., Redmond M.J.: *Surgical management of intracerebral hemorrhage*. In: Schimidek HH, Sweet WH, eds. *Operative Neurosurgical Techniques* 2nd edit. Orlando. Grune and Stratton, Inc., pp 881-887, 1988.