

Kauda Equina-Konus Sendromuna Neden Olan Dissemine Leptomeningeal Karsinomatozis

Disseminated Leptomeningeal Carcinomatosis (Lc); Presenting with Cauda Equina-Conus Syndrome

Ayşegül SARSILMAZ¹, Melda APAYDIN¹, Makbule VARER¹, Engin ULUÇ¹, Vermi DEĞERLİ², Funda Karbek AKARCA²

İzmir Atatürk Eğitim ve Araştırma Hastanesi, Radyoloji Bölümü, ²Acil Tıp Bölümü, İzmir

Başvuru tarihi / Submitted: 02.12.2008 Kabul tarihi / Accepted: 05.01.2009

İntradural ekstrapomeduller metastazlar, leptomeningeal karsinomatozisin alt grubudur ve spinal metastazların yaklaşık %4-6'sını oluşturur. Genellikle intrakranial metastazlardan damla sekonder metastaz olarak karşımıza çıkar ve lomber bölgede kauda equina düzeyinde, sinir kökleri boyunca yayılır. Günümüzde, kanser olgularında sağlığın uzaması nedeniyle, geç komplikasyon olarak daha sık görülmeye başlandığı bildirilmiştir. Bunun yanı sıra, kauda equina sendromu, ilk tablo olarak gelen ve primer malignite odağı sonradan saptanan olgular da bildirilmektedir. Biz, akciğer adenokarsinomu tanısı almış ve takip edilmekte olan, kauda equina-konus sendromu bulguları ile gelen ve MRG' sinde, beyin metastazı izlenmediği halde, lomber bölgede diffuz leptomeningeal karsinomatozis saptanan olguyu sunduk. Ağrı, alt ekstremitelerde güçsüzlük ve üriner, anal disfonksiyon triadı; kauda equina sendromu (KES) ile gelen olgularda intradural ekstrapomeduller metastaz, leptomeningeal karsinomatozis akla gelmelidir. MRG tetkiki, bu olgu grubunda erken tanı ve bilinmiyorsa, daha erken primer malignite odağının saptanması açısından önemlidir.

Anahtar sözcükler: Leptomeningeal karsinomatozis; kauda equina-konus sendromu; akciğer kanseri; manyetik rezonans görüntüleme.

Intradural extramedullary (intrathecal) metastases; a subtype of leptomeningeal carcinomatosis (LC), constitute approximately 4-6% of spinal metastases. They most commonly represent drop metastases from accompanying intracranial secondary lesions that become entangled within the nerve roots of the cauda equina. Generally, they occur as a late complication. However, there are some cases related to cauda equina syndrome (CES) that are the first presentation of primary malign lesion. We present the case of a patient who presented with symptoms of cauda equina-conus syndrome and for whom subsequent investigations revealed diffuse lumbar intrathecal metastases and locally advanced lung cancer without brain metastases. The case emphasizes the need for thorough investigation in the presence of the triad: back pain, weakness in the lower extremities, and urinary urgency/incontinence. Cauda equina syndrome due to intrathecal metastases should always be considered. Spine MRI with contrast is the most informative investigative study for these patients.

Key words: Leptomeningeal carcinomatosis; cauda equina-conus syndrome; lung cancer; magnetic resonance imaging.

GİRİŞ

Spinal kolonun metastazları nadirdir ve genellikle ekstradural yerleşimlidir. İntradural metastazlar, spinal metastazların %4-6'sını oluşturur. Lomber düzeyde, subaraknoid mesafe, kauda equina veya spinal kordu tutarlar.^[1-6]

Mesane ve/veya barsak ve/veya cinsel fonksiyonlarda bozulma ile birlikte bel ağrısı, iki veya tek taraflı bacak ağrısı, alt ekstremitelerde ilerleyici paraplejiye kadar giden kuvvet kaybı, eyer tarzında perianal anestezi veya hipoestezi, kauda equina sendromunu (KES) akla

İletişim adresi (Correspondence): Dr. Ayşegül Sarsılmaz, İzmir Atatürk Eğitim ve Araştırma Hastanesi, Radyoloji Bölümü, İzmir, Türkiye.

Tel: 0232 244 44 44 e-posta (e-mail): aysegulsar@hotmail.com

© Trakya Üniversitesi Tıp Fakültesi Dergisi. AVES Yayıncılık tarafından basılmıştır. Her hakkı saklıdır.

© Medical Journal of Trakya University. Published by AVES Publishing. All rights reserved.

getirmelidir.^[1-5] Disk hernisi, tümör, penetran travma, cerrahi manipulasyon, ankilozan spondilit, serbest epidural yağ dokusu basısı, lomber spondilozis, dar kanal ve nadiren bu bölgeyi tutan metastazlar KES nedenleri arasındadır.^[6-8] Literatürde artan sıklıkla KES' e neden olan ve kauda equinayı tutan metastaz olguları bildirilmektedir.^[1-5,6-17]

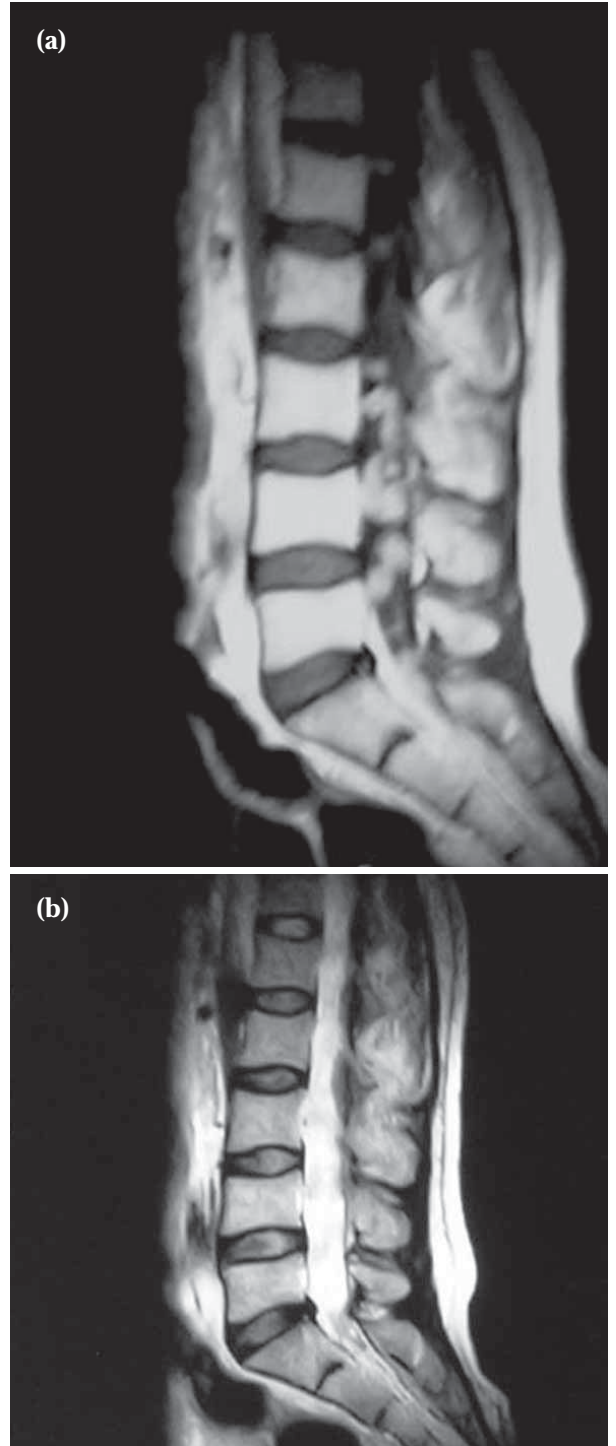
Biz, akciğer kanseri tanısı ile izlenen ve kauda equina-konus sendromu ile gelen, beyin metastazı olmadan, lomber düzeyde dissemine tarzda intradural ekstrameduller, leptomeningeal metastazları saptanan olguyu sunmak istedik.

OLGU SUNUMU

56 yaşında erkek hasta, 1 yıldır, sol akciğerde hilus düzeyinde yerleşmiş ve mediastinal lenf nodu yayılımı olan akciğer kanseri tanısı ile takip edilmekteydi. Histopatolojik olarak adenokarsinom tanısı alan olguya, kemoterapi ve radyoterapi (sisplatin bazlı; sisplatin 80mg/m², D1, Gemcitabin 1250mg/m² D1-8, 2 kür kemoterapi, ardından radyoterapi (RT) ve 2 kür kemoterapi tekrarı şeklinde) uygulandı. Tanı sırasında metastaz taraması yapılan olguda uzak-sistemik metastaz saptanmadı. Son 2-3 haftadır belden başlayarak bacaklara yayılan ve son birkaç günde gittikçe şiddetlenen ağrı şikayeti ile acil polikliniğimize başvuran olguda, son birkaç gündür abdominal distansiyon, üriner retansiyon, konstipasyon ve bacaklarda güç kaybı klinik tabloya eklenmişti. Olguya rutin laboratuvar tetkikleri, PA-Akciğer grafisi, abdominal ultrasonografi, kranial ve lomber MRG tetkiki yapıldı.

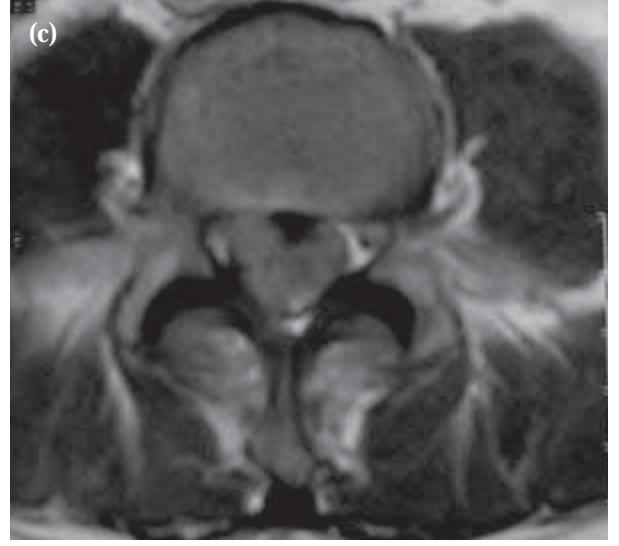
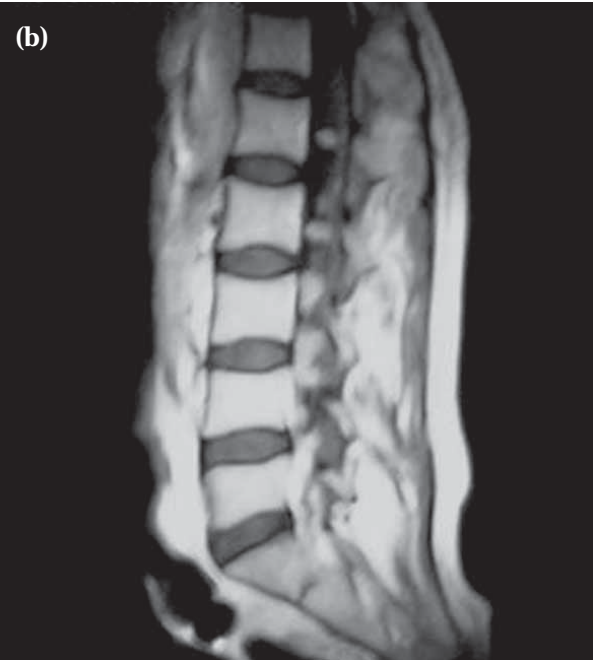
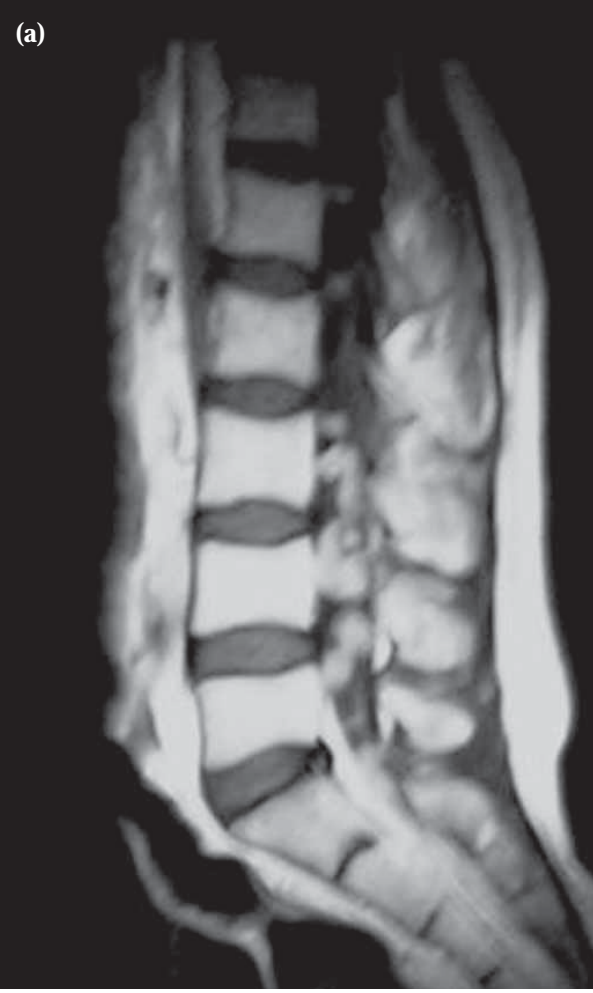Klinik muayenede, üst ekstremitelerde güç kaybı veya kranial nöropati, bilinç durumunda değişiklik, patolojik bulgu saptanmadı. Alt ekstremitelerde, bilateral 4/5 güç kaybı mevcuttu. PA-Akciğer grafisinde sol hiler dolgunluk ve sol hemitoraks üst ve orta zonda yama tarzında dağınık alveolar dansite artımı saptandı. USG'sinde, karaciğerde multipl metastazlar izlenen olguda, biyokimyasal tetkiklerinde; SGOT: 75, SGPT: 80 U/dl ile artış, lökositöz (lökosit sayısı: 14.000) saptandı. Kranial MRG'si normal saptanan olgunun, lomber MRG'sinde konus medullaris, L1 düzeyinden başlayarak S1-2 düzeyine dek konus, filum terminale ve intradural nöral kökleri dissemine, milier tarzda tutan, T1 ağırlıklı serilerde spinal kord ve nöral köklerle izointens (Resim 1a), T2 ağırlıklı serilerde hiperintens (Resim 1b), iv-Gd DTPA verimi ardından sagittal kesitlerde (Resim 2a) belirgin noduler tarzda kontrast madde tutulumu gösteren, en büyüğü L4 düzeyinde ve 20 mm çapa ulaşan milier kitlesel lezyonlar saptandı. Kontrast madde verimi ardından aksiyel kesitlerde, noduler lezyonlar, dural kese içeriğinin hemen tamamını kaplamaktaydı (Resim 2b,c).

Akciğer kanseromu öyküsü ile gelen olgunun genel durumu nedeniyle hastaneye yatırışı yapıldı. Genel durumu gittikçe kötüleşen olgu, solunum disfonksiy-



Şekil 1. (a) T1 ağırlıklı sagittal kesitlerde izointens, lomber spinal kanalın hemen tamamını kaplayan, çok sayıda noduler lezyonlar (b) T2 ağırlıklı sagittal kesitlerde T1 serilere göre net izlenemeyen, hiperintens noduler lezyonlar.

onu ve yaygın pnömoni nedeniyle, terminal dönemde kabul edilerek yoğun bakıma alındı, bu nedenle lomber bölgede saptanan yaygın metastazlara yönelik radyo-



Şekil 2. (a-b) iv-Gd-DTPA verimi ardından, ardışık sagittal kesitlerde, kontrast madde verimi öncesine göre daha çok sayıda ve daha belirgin izlenen diffuz noduler lezyonlar (c) kontrast madde sonrası aksiyel kesitlerde, noduler lezyonların spinal kanalın hemen tamamını kaplamakta olduğu izlenmekte.

terapi/kemoterapi planlanamadı. Genel durum ve yaşamsal fonksiyonlarında kötüleşme gösteren olgu, acil yoğun bakım ünitesinde 3. haftada kaybedildi.

TARTIŞMA

Filum terminale, konnektif doku, sinir lifleri, nöronlar ve nöroglial dokudan oluşur. Filum terminale ve kauda equinada, ependimom, nörinom, hemanjioblastom, gangliogliom, paragangliom, glial dokudan kaynaklanan kitleler ve lipom en sık rastlanan tümörlerdir.^[1-5,9] Bu bölgede en sık, primer komponentlerinden kaynaklanan tümörler görülmekle beraber, metastazlar gittikçe artan sıklıkta bildirilmektedir.^[1-5,9-17] Beyin metastazı olmadan spinal leptomeningeal karsinomatozise oldukça nadir rastlanmakla beraber, nadir bir tabloyla, kauda equina-konus sendromu olarak karşımıza çıkan bu olguyu sunmak istedik.

Leptomeningeal karsinomatozis (LK), malign hücrelerin multifokal leptomeningeal yayılımıdır. Solid kanser olgularının %1-8'inde rastlanmaktadır. Son yıllarda kanser hastalarının efektif kemoterapiye daha iyi yanıt vermesi ve survinin uzaması nedeniyle görülme sıklığının arttığı düşünülmektedir.^[1-5] İntradural ekstrameduller metastazlar, LK'nin alt tipidir ve sıklık sırasına göre akciğer (%30-70), meme (%10-30), gastrointestinal sistem (%2-20), malign melanom (%2-15) olgularında görülmektedir. %2-4 olguda primer odak saptanamamaktadır.^[2,6]

Spinal metastazlar da son yıllarda artan sıklıkta KES nedenleri arasında bildirilmektedir.^[1-5,9-17] Kotil ve ark^[3] primer maligniteye ait bulgular saptanmadan, L4/5 düzeyinde kitle ve KES sendromu ile ortaya çıkan

akciğer adenokarsinomunu literatürde ilk olgu olarak bildirmiştir. Kotil ve ark.¹ kendi olguları ile birlikte literatürü gözden geçirdiklerinde bildirdikleri toplam 13 olgudan 5'inde KES tanımlandığını saptamışlardır. Bu olgular yanı sıra Walid MS ve ark.² ve Rashid A ve ark.⁴ primer malignite akciğer kaynaklı KES ile başvuran 2 olgu bildirmektedir. Ve bugüne dek literatürde, bizim olgumuzla birlikte kauda equina düzeyinde metastaza bağlı KES, 8 olguda bildirilmiştir. Olgumuzda kitlesel lezyonlar, tüm kauda düzeyini kaplamakla birlikte konus tutulumu da göstermekte, tüm spinal kanalda yaygın olarak izlenmektedir.

KES'da, %90-95 olguda ağrı ilk bulgudur. Başlangıçta tutulan düzeyde spinöz proceste lokal hassasiyet olarak tariflenmektedir. Güçsüzlük, duysal kayıp, sfinkter disfonksiyonu ağrının ortaya çıkmasından sonra görülür. Tanı sırasında, duysal ve motor defisit %38-76 olguda saptanır ve %50 olgu nörolojik defisit veya ağrıya sekonder mobilizasyonunu yitirmiştir(1-6). Gittikçe şiddetlenen ağrı ile şikayetlerinin başladığını tarifleyen olgumuz da immobilize olarak ve sfinkter disfonksiyonu ile acil polikliniğe başvurmuştur.

Lomber bölgede, ağrı nedenleri arasında spinal instabilite, patolojik fraktür-dislokasyon, myofasial, diskogenik ve spondilolitik ağrılar sayılabilir.^[1,2,7,8] Metastazlara bağlı ağrının diğer ağrı nedenlerinden ayrılması klinik muayene ve değerlendirme ile mümkün olmakla beraber, genelde metastazlara bağlı ağrı tanısının konması ortalama 2 ayı bulduğu bildirilmiştir.^[1,2,7,8] Olgumuz 2-3 haftadır ağrı şikayeti tanımlıyordu. Sfinkter disfonksiyonunun eklenmesi ile hastaneye başvurma tanı süresini kısaltmıştır.

İntraspinal metastazlar birçok yolla yayılmaktadır; arteriyel disseminasyon, venöz yayılım(spinal kord ve kauda equinada iletişim gösteren venöz kanallar), perinöral lenfatik kanallardan veya dorsal kök invazyonu ve subaraknoid mesafe aracılığı, arteriyel embolizm veya primer tümörün direkt yayılımı ile olabilir.^[1-6,9,11,13] Tümör hücreleri BOS a geçtiğinde multifokal tutulum veya diffuz infiltrasyona neden olabilir. Akciğer kanserleri, arteriyel disseminasyon ile yayılmaktadır.^[1-6,9] Bununla beraber, lomber düzeyde izlenen LK, genellikle, intrakranial sekonder lezyonlardan damla metastaz olarak, kauda equinada sinir kökleri boyunca yayılmaktadır.^[6,9] Olgumuzda beyin metastazı saptanmamıştır. Chow and McCurcheon^[11] serilerinde, LK izlenen olguların %80'inde intrakranial metastaz saptamıştır. Bu olgu grubunda en sık primer malignite akciğer adenokarsinomunu olarak bildirilmiştir. Pavlidis^[13] ise serisinde meme kanserini en sık primer malignite olarak bildirmiştir. Kotil ve ark.ları,^[3] literatürü gözden geçirdiklerinde, literatürde kauda equinaya metastaz yapan 12 olgunun, 4'ünde renal cell ve renal clear cell karsinom 1'i prostat kanseri, 1 over karsinom, 1 olgu anal karsinom, 1 nazofarengeal karsinom, 1 endometrial karsinom, 1 olguda lenfosarkom, 1 oluda grawitz

tümörü ve 1 olguda undifferensiyel akciğer karsinomu primer malignite olarak bildirilmiştir. Son zamanlarda, Walid MS. ve ark.² nın bildirdiği olguda da bizim olgumuzda olduğu gibi primer malignite akciğer kanseridir. Rashid A ve ark.⁴ ise kauda equinada metastaza neden olan pulmoner arter kaynaklı intimal sarkom KES'na neden olan ilk olgu olarak bildirmiştir.

Tedavi kararı, sistemik kanserin aktif yayılımı, merkezi sinir sistemi tutulumu ve genel durumuna göre verilir. Bu nedenle, LK olgularında palyatif tedavi uygulanmaktadır. Optimal tedavi radyoterapi, intratekal kemoterapidir. Tedaviye rağmen hastaların büyük çoğunluğunda yaşam şansı 1 yıldan azdır.^[1-5,9] Olgumuzda, karaciğerde aynı zamanda metastaz saptanması ve ardından gelişen genel durumda kötüleşme nedeniyle lomber bölgeye yönelik herhangi tedavi uygulanmamıştır. Birçok olgu, bizim olgumuzda olduğu gibi sepsis ve pnömoni gibi komplikasyonlarla kaybedilmektedir.

Çıkar Çatışması

Yazarlar, herhangi bir çıkar çatışmasının söz konusu olmadığını bildirmişlerdir.

KAYNAKLAR

1. Tseng SH, Lin SM, Chen JC, Su YH, Huang HY, Chen CK. Lung Cancer Metastasis to the Filum Terminale-Case Report. Tzu Chi Med J. 2005;17:421-3.
2. Walid MS, Ajjan M, Johnston KW, Robinson JS. Cauda Equina Syndrome-Think of Cancer. The Permanente Journal. 2008;1248-51.
3. Kotil K, Kilinc BM, Bilge T. Spinal metastasis of occult lung carcinoma causing cauda equina syndrome. J Clin Neurosci. 2007;14:372-5.
4. Rashid A, Molloy S, Lehovsky J, Tirabosco R, Hughes R, Butt S. Metastatic pulmonary intimal sarcoma presenting as cauda equina syndrome: first report of a case. Spine. 2008;33:516-20.
5. Brazis PW, Masdeu JC, Biler J. Localization in Clinical Neurology. 5th ed. Philadelphia: Lippincott Williams&Wilkins, 2007;83-87, 96-97,115.
6. Chamberlain MC, Kormanik P. Carcinoma Meningitis Secondary to Non-Small Cell Lung Cancer. Arch Neurol. 1998;55:506-12.
7. Doğan Ş, Türkan A, Caner B, Kaplan T, Bekar A. Bel Ağrısında Acil Bir Durum: Kauda Equina Sendromu İle Kendini Gösteren Lomber Disk Hernisi. Uludağ Üniversitesi Tıp Fakültesi Dergisi. 2007;33:141-4.
8. Ahn UM, Ahn NU, Buchowski JM, Garrett ES, Sieber AN, Kostuik JP. Cauda equina syndrome secondary to lumbar disc herniation: A Metaanalysis of surgical outcomes. Spine 2000;25:1515-22.
9. Wippold FJ, Smirniotopoulos JG, Pilgram TK. Lesions of the cauda equina: a clinical and pathology review from the Armed Forces Institute of Pathology. Clin Neurol Neurosurg. 1997;99:229-34.
10. Takada T, Doita M, Nishida K, Miura J, Yoshiya S, Kurosaka M. Unusual metastasis to the cauda equina from renal cell carcinoma. Spine. 2003;28:114-7.

11. Chow TS, McCutcheon IE. The surgical treatment of metastatic spinal tumors within the intradural extramedullary compartment. *J Neurosurg.* 1996;85:225-30.
12. Mak KH, Kwok JC. Intradural spinal metastasis from renal cell carcinoma: A case report. *J Orthop Surg.* 2001;9:57-61.
13. Pavlidis N. The diagnostic and therapeutic management of leptomeningeal carcinomatosis. *Ann Oncol.* 2004;15:285-91.
14. Gaetani P, Di Ieva A, Colombo P, Tancioni F, Aimar E, Debernardi A, et al. Intradural spinal metastasis of renal clear cell carcinoma causing cauda equina syndrome. *Acta Neurochir(Wien)*2004;146:857-61.
15. Schaller B, Merlo A, Kirsch E, Lehmann K, Huber PR, Lyrer P et al. Prostate-specific antigen in the cerebrospinal fluid leads to diagnosis of solitary cauda equina metastasis: a unique case report and review of the literature. *Br J Cancer* 1998;77:2386-9.
16. Stephen J. Hentschel, Ehud Mendel, Sanjay Singh. Metastatic prostate carcinoma to the intradural extramedullary spinal compartment. *J Neurosurg(Spine4)* 2004;100:375-7.
17. Cho DY, Wang YC, Chen JT. Intradural metastasis to the cauda equina from carcinoma of the anus. *Spine* 1995;20:2341-4.